Paso a Paso

Acceso transaórtico

Dr. César Morís
Hospital Universitario Central de Asturias
España, Oviedo

*Autor para correspondencia: Dr. César Morís, cmoris@uniovi.es

La estenosis aórtica (EA) es la valvulopatía cardiaca más frecuente en los países desarrollados. Su prevalencia aumenta progresivamente con la edad, desde el 0,2% a los 50-59 años al 1,3% a los 60-69, el 3,9% a los 70-79 y hasta el 9,8% a los 80-89 años. El implante percutáneo de válvula aórtica (TAVI) ha revolucionado el tratamiento de la EA. Actualmente está disponible en 65 países y se han realizado más de 250.000 implantes, 70.000 de ellos en 2015, aunque se estima que esta cifra se cuadriplicará hasta superar los 280.000 en 2025. El TAVI actualmente es el tratamiento de elección para los pacientes con EA inoperable y la opción terapéutica preferida para los pacientes de alto riesgo (1-3).

La vía de acceso retrogrado transfemoral es la más frecuentemente utilizada favorecida por la progresiva disminución del calibre de los sistemas de liberación y su mayor flexibilidad, utilizando este acceso en más del 90% de los casos en la actualidad. Pero aún existen un pequeño número de pacientes en los que no es posible acceder por esta vía y, en esos casos, pueden valorarse accesos alternativos como la vía transapical, trans-subclavia, transcarotídea, transcava y aórtica directa (AD).

Tres recientes registros demuestran que el acceso transfemoral tiene una tasa significativamente menor de mortalidad a los 30 días [OR: 0.56 (0.5-0.64)] y al año (OR 0.68, 0.60-0.75), en comparación con el acceso no transfemoral (4-6).

Con respecto a los accesos no femorales, hace algunos meses, Takahide Arai y colaboradores publicaron un estudio descriptivo en el que se comparaba el acceso transfemoral con el transaórtico y el transapical para TAVI, mostrando mayor mortalidad a los 30 días y al año en el grupo transapical. Los autores concluyeron que la vía transaórtica puede ser considerada como una alternativa segura al acceso transfemoral (7).

En este sentido y abundando en los buenos resultados del acceso aórtico directo, ,recientemente se han reportado los datos referente al mayor cohorte hasta el momento en la que se describe una mortalidad a 30 días del 6,1% (8).

Las peculiaridades de cada uno de los accesos vasculares para el TAVI hacen necesario evaluar cuidadosamente la carga aterosclerótica, el tamaño arterial y la tortuosidad, así como la presencia de trombos murales.

Actualmente, se están llevando a cabo varios ensayos clínicos y en un futuro próximo las indicaciones para los accesos alternativos al femoral probablemente estarán mejor definidas y extendidas a un espectro más amplio de candidatos a TAVI.

PASO A PASO

El acceso transaórtico directo se puede realizar a través de una mini esternotomía en “J” (Figura 1A) o una minitoracotomía derecha:

1. Mini esternotomía en “J”

Se realiza una incisión cutánea en la línea media de 5 a 6 cm del yugulum esternal hasta el nivel de la tercera costilla. Mediante una pequeña sierra oscilante se realiza la esternotomía hasta el segundo o el tercer espacio intercostal en el lado derecho. El pericardio se mantiene alejado y se expone la aorta ascendente.

2. Minitoracotomía derecha.

Se realiza una incisión cutánea de 4 cm paraesternal derecha. La pleura se recoge y la exposición de la aorta ascendente se logra utilizando un retractor de tejido blando y/o un pequeño separador de costillas. El pericardio se identifica, se secciona paralelamente a la incisión cutánea y se retrae.

Ambos accesos permiten exponer la porción proximal de la aorta ascendente, pero seleccionar el acceso torácico correcto es importante para cada paciente y la decisión descansa tanto sobre características técnicas como de facilidad de acceso.

Se utilizará la toracotomía cuando la aorta ascendente esté horizontalizada, se dirija hacia la derecha y esté situada por debajo de la parrilla costal. Por el contrario, la esternotomía será de elección cuando la aorta está en la línea media, es más profunda y su trayecto sea vertical [2,3]. Otros condicionantes son que mientras la esternotomía preserva intacta la pleura, y generalmente ofrece un mayor campo de la aorta, la toracotomía evita los puentes coronarios permeables - si los hubiese (generalmente en el lado izquierdo de la aorta).

Una vez expuesta la aorta, el pericardio se cose a los bordes de la piel, creando una cuna, manteniendo separados los tejidos pulmonares y mediastínicos. Se realizan entonces, en la pared aórtica, dos suturas concéntricas de polipropileno 3-0 en el sitio de inserción deseado, en “bolsa de tabaco”, y se punciona el centro de estas suturas con una aguja estándar. A continuación, se coloca un introductor de 6 french con una guía de 0,035 de punta J (Figura 1B).

Uno de los aspectos más importantes de este acceso es la distancia entre la punción en la aorta y el plano valvular aórtico, ya que ha de haber la distancia suficiente para alojar la válvula durante la liberación. Para establecer esta altura se mide previamente sobre la tomografía computada (Figura 2) y durante el procedimiento se utiliza un catéter *pigtail* centimetrado situado en la aorta ascendente y, por radioscopia, se señala la altura de la punción, que ha de estar al menos a 6 cm de distancia del anillo.

A través del introductor, se cruza la válvula aórtica, se sitúa la guía de alto soporte en el ventrículo izquierdo, se avanza el introductor elegido para el implante de la prótesis y se realiza este en la forma habitual. La corta distancia entre el anillo y la punción, así como la falta de rozamiento con el arco aórtico, facilitan la inserción de la válvula y acortan la curva de aprendizaje del operador. Tras la liberación de la válvula, se cosen las suturas de la bolsa bajo visión directa, similar a la decanulación después de la circulación extracorpórea. El cierre de la pared torácica se realiza con la práctica quirúrgica estándar.

El acceso aórtico directo, a pesar del carácter invasivo de la mini-toracotomía y aortotomía, tiene varias ventajas. Esta ruta de acceso es técnicamente factible, familiar y fácil de aprender para los cirujanos cardíacos. Además, se ha asociado con resultados favorables y una menor tasa de complicaciones (sangrado, riesgo de lesión miocárdica) y menor duración de la estancia en la unidad de cuidados intensivos en comparación con el acceso transapical. Las ventajas sobre los abordajes transfemorales o transaxilares incluyen eludir arterias más pequeñas (iliofemoral o subclavia) por inserción directa de la vaina en la aorta, lo que reduce el riesgo de complicaciones. Además, el acercamiento a la válvula aórtica es, en algunos casos, en una línea recta directa, facilitando así el posicionamiento de la válvula, particularmente en una raíz de aorta horizontal (4-6).

Figuras

FIGURA 1. (A) Incisión para el acceso transaórtico directo mediante mini esternotomía. (B) Exposición de la aorta ascendente a través de una mini-toracotomía. Se muestra avance de un introductor a través de la aortotomía con progresión de una guía de alto soporte.

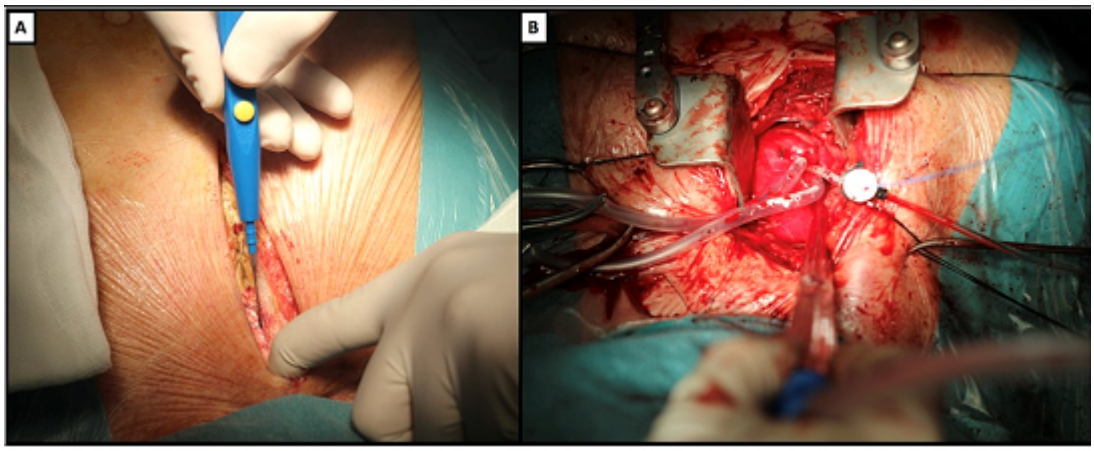

FIGURA 2. Estudio de tomografía computarizada en el que puede verse a la izquierda en un corte axial la relación de la aorta con el esternón y un posible acceso por toracotomía derecha (flecha). A la derecha, se puede ver el punto teórico de punción de la aorta a una distancia de 6,6 cm del anillo valvular aórtico.

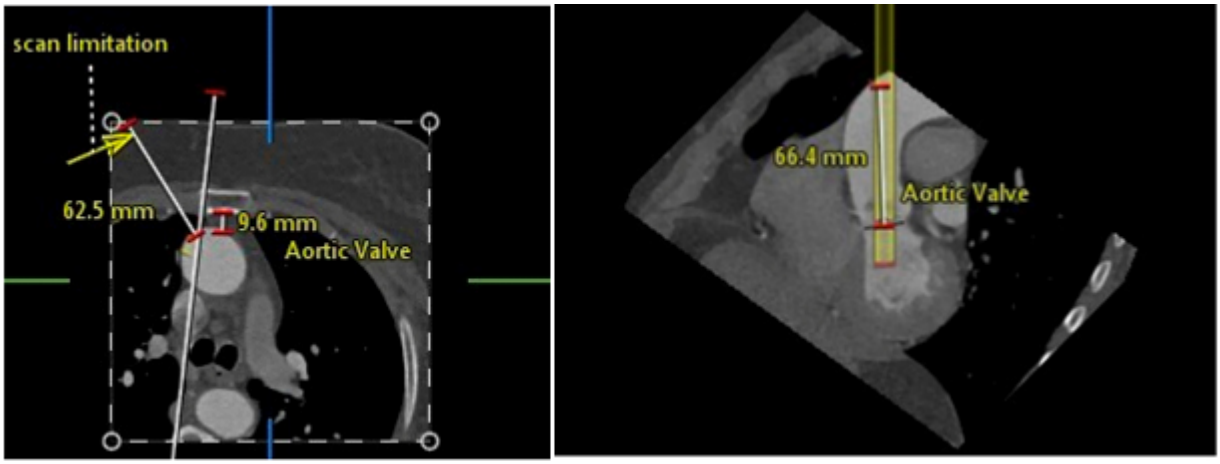

REFERENCIAS

1. Edwards FH, Peterson ED, Coombs LP et al. Prediction of operative mortality after valve replacement surgery. J Am Coll Cardiol 2001;37(3):885-892.
2. Bapat VN, Bruschi G. Transaortic access is the key to success. EuroIntervention 2013;9 Suppl:S25-S32.
3. Bruschi G, De MF, Botta L et al. Direct aortic access for transcatheter self-expanding aortic bioprosthetic valves implantation. Ann Thorac Surg 2012;94(2):497-503.
4. Wendler O, Schymik G, Treede H, et al. SOURCE 3 Registry: Design and 30-Day Results of the European Post Approval Registry of the Latest Generation of the Sapien 3TM Transcatheter. Circulation. 2017;CIRCULATIONAHA. January 19, 2017 DOI:10.1161/CIRCULATIONAHA.116.025103.
5. Kalra S, Firoozi S, Yeh J et al. Initial Experience of a Second-Generation self-Expanding Transcatheter Aortic Valve The UK & Ireland Evolut R Implanters' Registry. J Am Coll Cardiol Intv 2017;10:276–82.

6. Popma J, Reardon R, Khabbaz K. Early Clinical Outcomes After Transcatheter Aortic Valve Replacement Using a Novel Self-Expanding Bioprosthesis in Patients With Severe Aortic Stenosis Who Are Suboptimal for Surgery Results of the Evolut R U.S. Study. J Am Coll Cardiol Intv 2017;10:268–75

7. Arai T, Romano M, Lefevre T et al. Direct Comparison of Feasibility and Safety of Transfemoral Versus Transaortic Versus Transapical Transcatheter Aortic Valve Replacement. JACC Cardiovasc Interv 2016;9(22):2320-2325.
8. Bapat V, Frank D, Cocchieri R et al. Transcatheter Aortic Valve Replacement Using Transaortic Access: Experience From the Multicenter, Multinational, Prospective ROUTE Registry. JACC Cardiovasc Interv 2016;9(17):1815-1822.