

# Isquemia Aguda: La importancia de una intervención rápida



**Dr. Ivan Darío Rendón Múnera**

Hospital Manuel Uribe Ángel, Clínica del Norte. Medellín, Colombia.

Colombia

Paciente masculino, 68 años, refiere cuadro clínico consistente en dolor de inicio súbito en miembro inferior izquierdo asociado a frialdad y cianosis de 3 días de evolución.

Revisión por sistemas: Claudicación intermitente a 300 metros de 7 meses de evolución.

Antecedentes personales: Diabetes mellitus insulino requiriente de 5 años de evolución.

HTA 3 años de evolución.

Ex tabaquismo hasta hace 3 años (30 paquetes /año).

Examen físico: Paciente con marcado dolor en extremidad izquierda, se visualiza fría, no se palpa pulso poplíteo, ni pedio ni tibial posterior, pulso femoral ++/++, déficit motor leve, sensibilidad disminuida.

El cuadro clínico es compatible con isquemia aguda de miembro inferior izquierdo (IIb amenaza inmediata; clasificación sociedad Americana de Cirugía Vascular).

El paciente es llevado de manera emergente a la sala de Hemodinamia para realización de aortograma abdominal y arteriografía de miembro inferior debido a que está en riesgo inminente la extremidad.

Figura 1. Set de micropunción, guiado por doppler, acceso femoral derecho.

Oclusión aguda de la arteria femoral superficial tercio proximal (Flecha roja), la cual recanaliza por colaterales de la arteria femoral profunda a nivel del tercio distal (Canal de aductores) (Flecha amarilla).

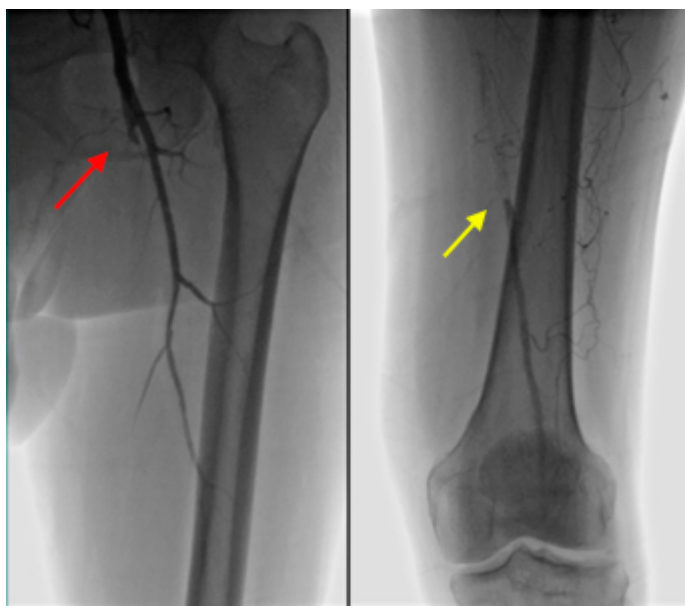


Figura 2. Introdutor 6 x 45 cms; guía hidrofílica 0.35" x 260. Se logra avanzar a través de la oclusión y se realiza angioplastia con balón periférico 5 x 80 cms en la arteria femoral superficial.

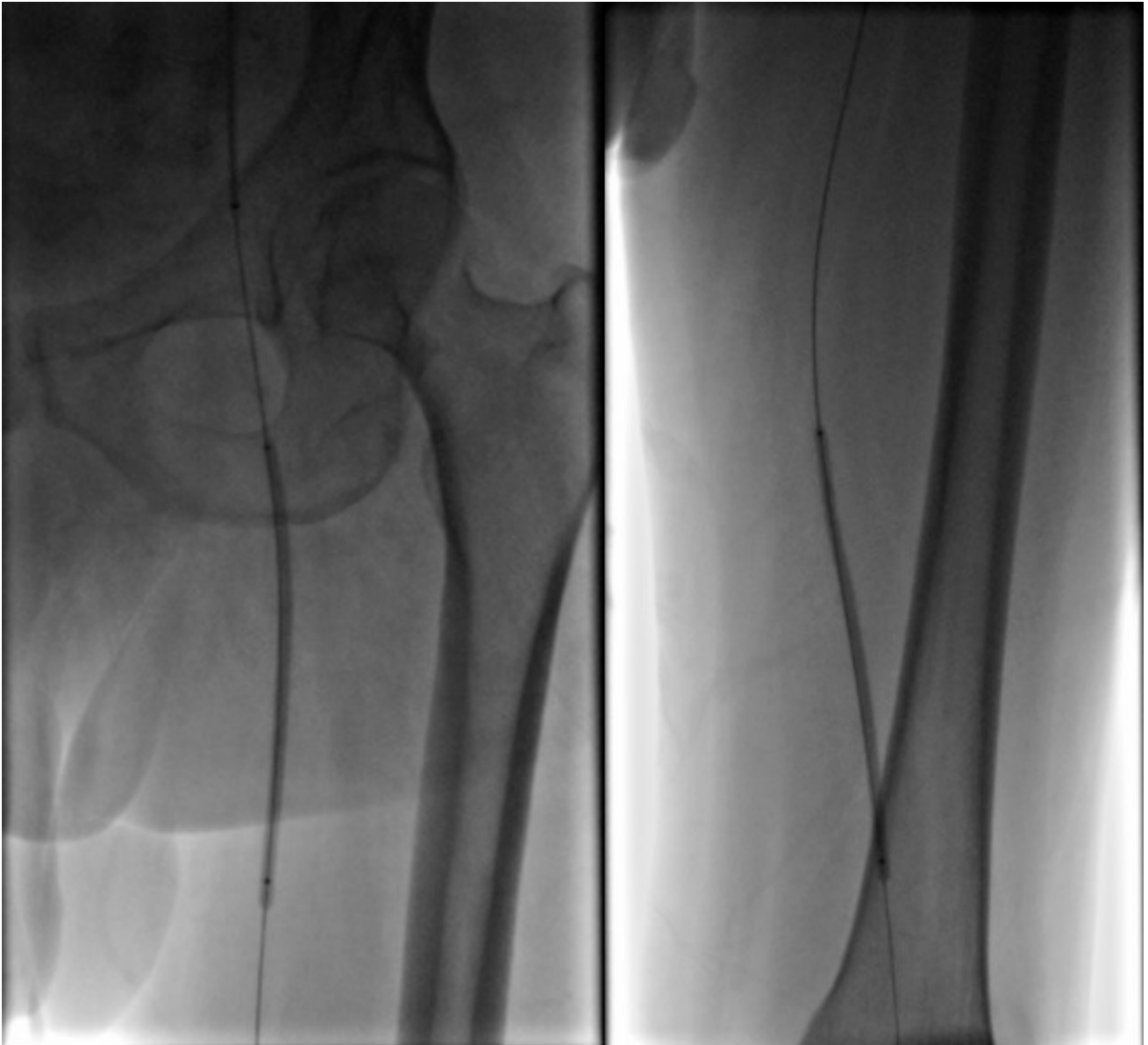


Figura 3. A pesar de múltiples inflados no hay mejoría en el flujo, observándose alta carga trombótica (a), por lo que se realiza tromboaspiración mecánica con AngioJet (SolentOmni-Boston Scientific) 120 cms x 6 F (b). Se avanza el dispositivo hasta la femoral superficial distal y luego se realiza retirada a una velocidad aproximada de 3 mm/s durante 30 segundos en dos oportunidades, obteniéndose flujo adecuado a nivel de la arteria femoral superficial (c).

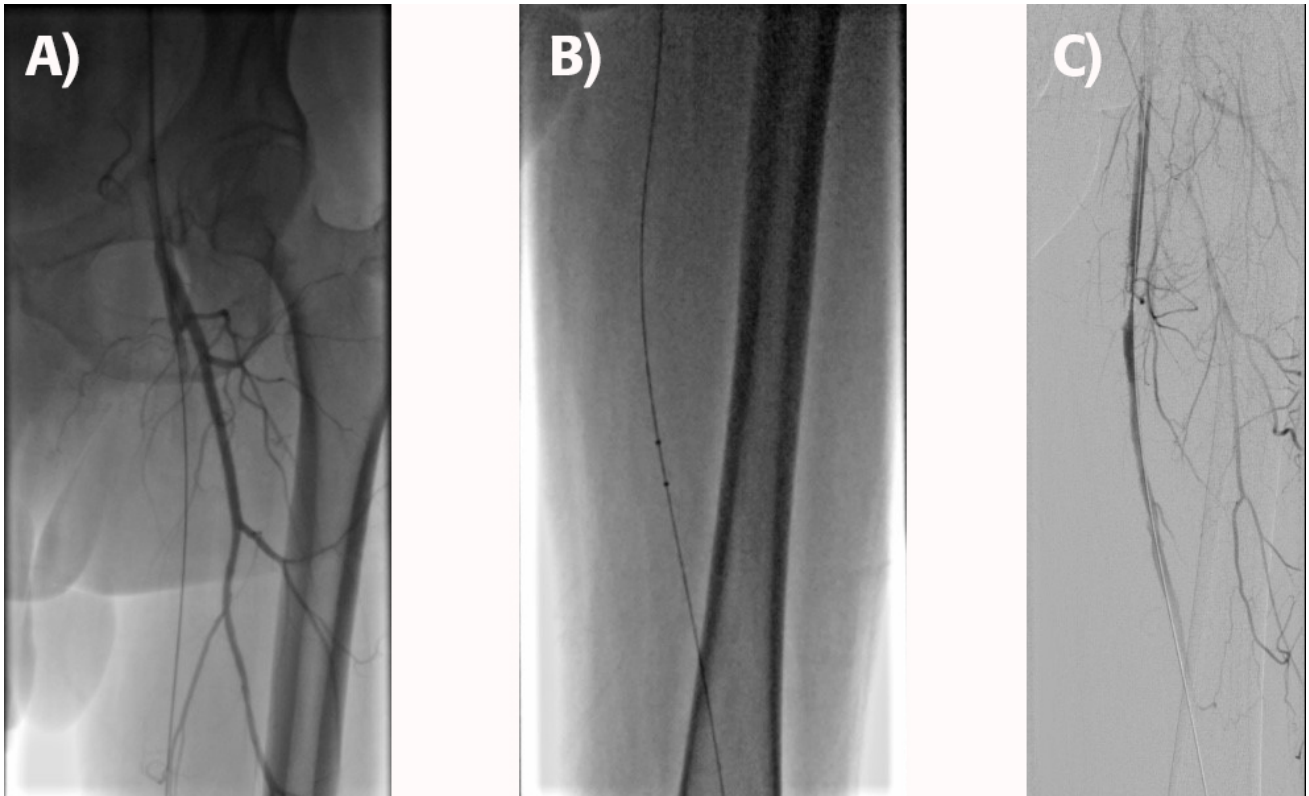
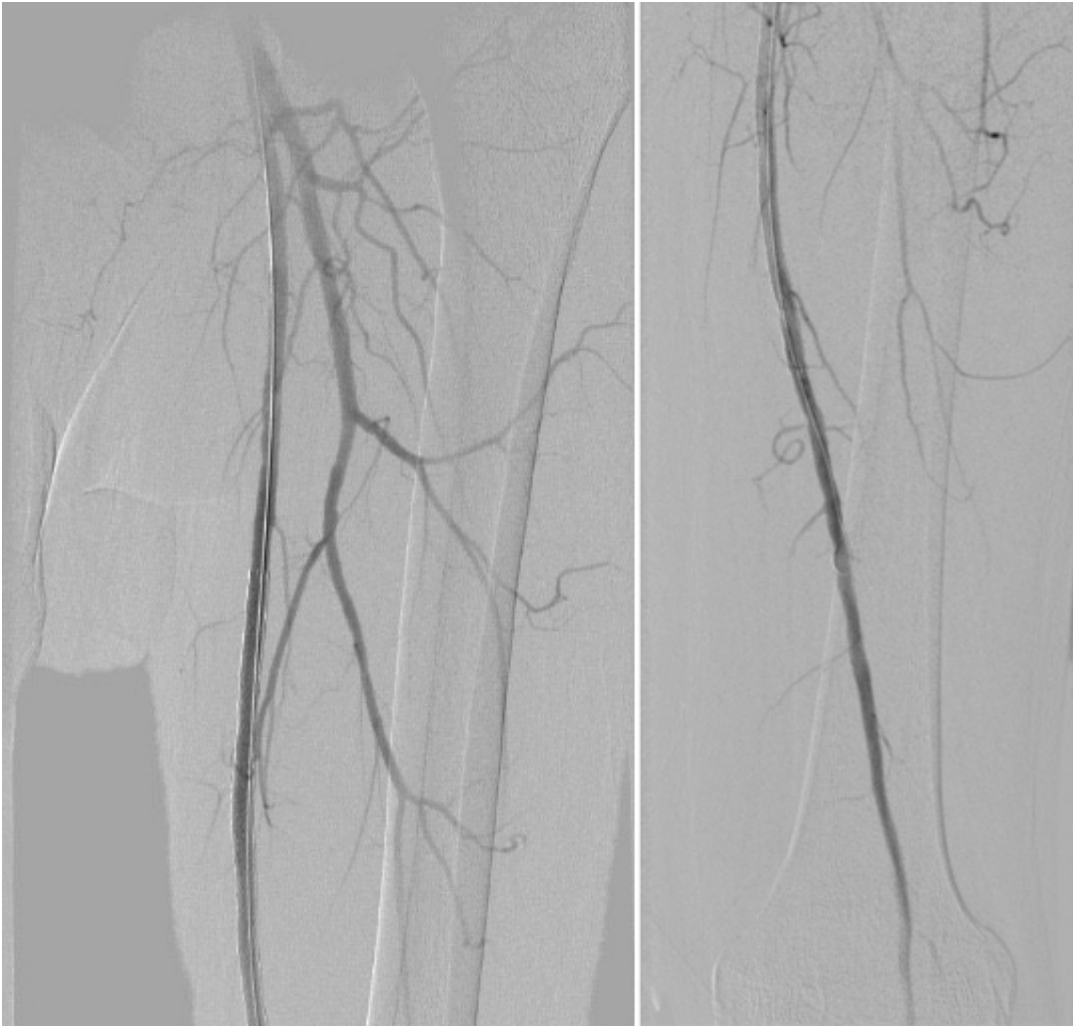


Figura 4. Se visualizó en la Figura 3 c) (lesión residual ulcerada del 80% la que generó la oclusión trombótica de la arteria femoral superficial), por lo que se implanta Stent Autoexpandible Absolute (Abbott) 7 x 150 cms en tercio proximal medio, obteniéndose un resultado angiográfico exitoso, al igual que mejoría de la perfusión, sensibilidad y movilidad del miembro inferior izquierdo.



Dr. Ivan Darío Rendón Múnera.

Cardiólogo Intervencionista y Vascular Periférico.

Hospital Manuel Uribe Ángel, Clínica del Norte. Medellín, Colombia.

### Bibliografía

1. *European Society for Vascular Surgery (ESVS) 2020 Clinical Practice Guidelines on the Management of Acute Limb Ischaemia.* Martin Björck , Jonothan J. Earnshaw, Stefan Acosta, Frederico Bastos Gonçalves, et all. *Eur J Vasc Endovasc Surg* (2020) 59, 173e218.
2. *Acute Limb Ischemia: An Update on Diagnosis and Management.* Olinic DM, Stanek A, T?taru DA, Homorodean C, Olinic M. *J Clin Med.* 2019 Aug 14;8(8).
3. *Endovascular Strategies in the Management of Acute Limb Ischemia.* Lind B, Morcos O, Ferral H, Chen A, Aquisto T, Lee S, Lee CJ. *Vasc Specialist Int.* 2019 Mar;35(1):4-9
4. *Acute Limb Ischemia Therapies: When and How to Treat Endovascularly.* Hage AN, McDevitt JL, Chick JFB, Vadlamudi V. *Semin Intervent Radiol.* 2018 Dec;35(5):453-460.
5. *Could mechanical thrombectomy replace thrombolysis in the treatment of acute and subacute limb ischemia?* Stanek F, Ouhrabkova R, Prochazka D. *Minerva Cardioangiol.* 2019 Jun;67(3):234-245
6. *Acute to chronic limb ischemia: From surgical embolectomy and thrombolysis to endovascular options.* de Donato G, Pasqui E, Setacci F, Palasciano G, Nigi L, Fondelli C, Sterpetti A, Dotta F,

