


## 2- Abordaje Anterógrado con Escalamiento de Guías



### Dr. Carlos Esteban Uribe

Cardiólogo Intervencionista. Jefe Hemodinamia, Clínica Cardio VID, Hospital Pablo Tobon Uribe, Director Programa de Residencia, Hemodinamia y Cardiología Intervencionista Universidad Pontificia Bolivariana, Profesor Asociado Universidad CES, UPB, Medellín, Colombia  
Colombia

El tratamiento de las Oclusiones Totales Crónicas (OTC) siempre ha sido uno de los procedimientos más complejos y difíciles de realizar para los cardiólogos intervencionistas, más aun tratándose de un procedimiento que históricamente ha tenido altas tasas de recanalización no exitosa. Sin embargo, en los últimos años ha habido un progreso muy importante, primero, por la creación de técnicas novedosas de disección subintimal y de reentrada, la adopción de la técnica retrógrada, y, segundo, la creación de flujogramas organizados que permitieron conceptualizar la estrategia de recanalización híbrida para el tratamiento de las OTC. Esto ha permitido lograr tasas de recanalización nunca antes vistas. Con estos logros, la técnica híbrida de recanalización de la OTC es cada vez más reproducible y al alcance del operador habitual.

### Técnicas de cruce de la OTC

Es esencial que el laboratorio de hemodinamia cuente con un mínimo de materiales para poder intentar recanalizar una OTC, (Tabla 1) <sup>1</sup>. La técnica y decisión de donde y como cruzar la OTC es el paso más complejo. En general pueden clasificarse en 3 grupos: Técnica de escalamiento anterógrada, Técnica de disección anterógrada con reentrada, y la técnica retrograda <sup>2</sup>. La manera más eficiente de poder agrupar todas estas técnicas es con el algoritmo híbrido que se explicara posteriormente en donde la anatomía dicta la estrategia a seguir, este algoritmo fue adoptado por el grupo de Norteamérica y es el que el colegio colombiano también recomienda por su facilidad y practicidad <sup>3</sup> (Figura 3). Los determinantes anatómicos más importantes para decidir anterógrado o retrogrado son: 1). La ambigüedad o no claridad del muñón proximal, 2). Los vasos distales objetivo (Target), y 3). Vasos colaterales apropiados <sup>4</sup>.

**Recomendación: Seguir el algoritmo híbrido para determinar la estrategia de recanalización de una OTC**

Introduectores	Seis introduectores con diámetro 7-8F, Largo de 45-55 cm
Catéter guía	Cinco catéteres con diámetro 5F, 6F y 8F de 90cm de largo con las siguientes configuraciones: Judkins derecho 4, Amplatz izquierda 0.75 y 1 y EBU 3.75, 4 y 4.5 con y sin orificios laterales.
Guías coronarias	Cinco de cada una de las siguientes: Fielder FC, Fielder XT, Pilot 200, Confianza Pro-12, Pilot 50, Viper wire advance
Microcatéteres	Cinco balones de angioplastia sobre la guía (OTW) de 1.5mm o mas pequeños y dos FineCross de 150cm.
Catéter sistema madre en hijo	Cuatro de cada uno de 6F y 8F
Catéter Tornus	Dos 2.6F
Microcatéter Corsair	Dos 2.1F
Microcatéter para acceso angulado	Cinco de 150 cm de largo
Lasos (Guía Snares)	Dos Venture
Sistema BridgePoint para disección reentrada controlada (CrossBoss, Stingray Balloon, Stingray wire)	Dos SuperCross de 120°
Coils con sistema de entrega	Dos de 12-20mm
Endoprótesis (Graft)	Dos de 18-30mm
	Cinco sistemas completos
	Dos de 0.018 y 0.014 pulgadas
	Uno de tamaños comercialmente disponibles

Tabla 1. Materiales mínimos requeridos para poder intentar recanalizar una OTC<sup>1</sup>. Reimpreso con permiso de Interventional Cardiology Clinics Vol 1 No.3, Khaldoon Alaswad, Toolbox and Inventory Requirements for Chronic Total Occlusion Percutaneous Coronary Interventions, 281-297. 2012, con el permiso de Copyright Clearance Center.

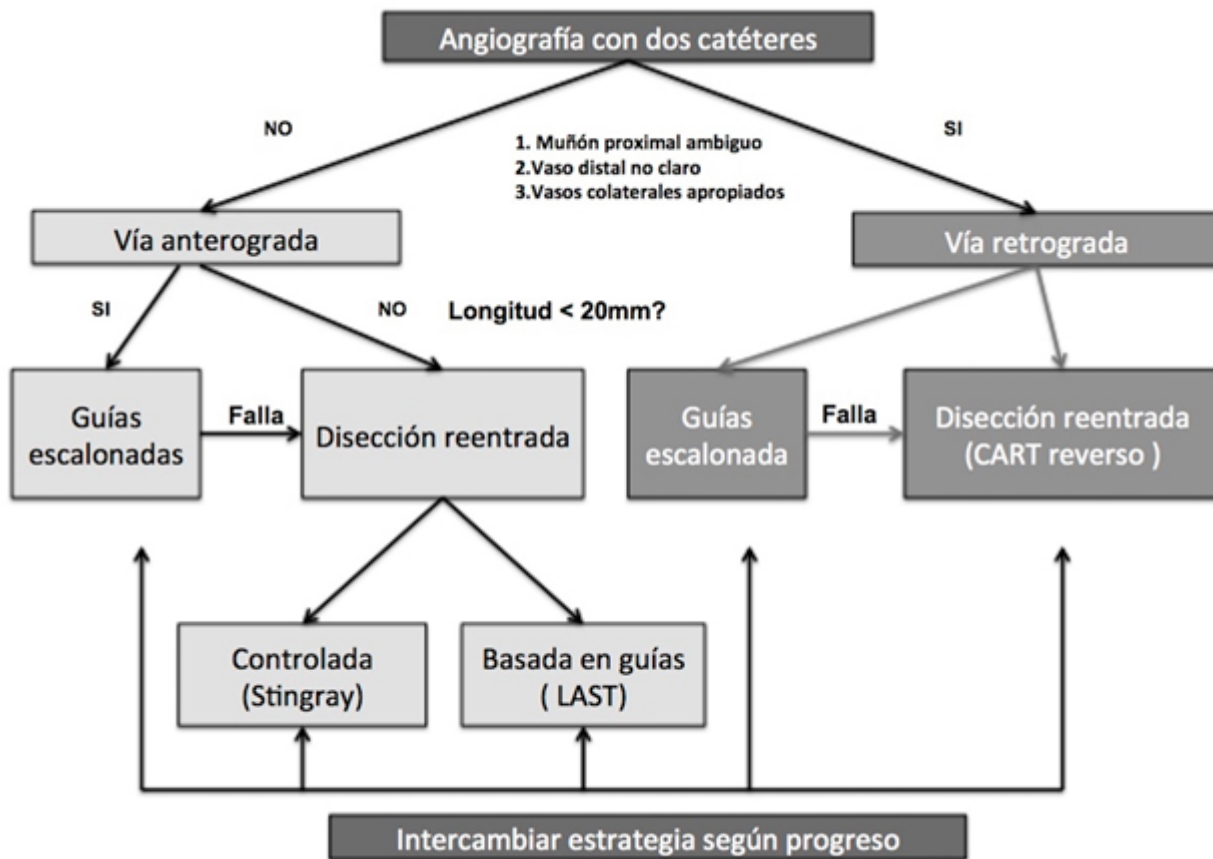


Figura 3. Algoritmo híbrido para decisión de estrategias de intervención de una OTC<sup>4</sup>.

Reimpreso con permiso de JACC Cardiovascular Interventions Vol 5 Number 4, Emmanouil S. Brilakis et al, A Percutaneous Treatment Algorithm for Crossing Coronary Chronic Total Occlusions, 367-379. 2012, con el permiso de Copyright Clearance Center.

## Técnica de escalamiento anterógrada

Es la técnica más simple para cruzar una OTC. Se basa en ir cruzando la oclusión anterógradamente con la utilización de guías de diferente dureza en la punta que se cambiarán progresivamente según se logre progreso o no. Se aplica esta técnica según el algoritmo híbrido adoptado en este consenso.

Generalmente, está reservada para lesiones en donde el vaso distal objetivo (*target vessel*) se visualiza bien, es de buena calidad y tamaño, también cuando el muñón de la oclusión es claro y no es ambiguo (se define bien la entrada). La decisión de si se utiliza la técnica anterógrada de escalamiento o la técnica de disección reentrada anterógrada se basa en la longitud de la oclusión, por lo tanto, si es mayor de 20 mm se intentará la técnica anterógrada de disección reentrada. Ayudándose de un micro catéter de última generación con tejido interno de acero trenzado con marcador radiopaco (similares a el Finecross® (Terumo) o al catéter Corsair®) <sup>5,6</sup>. El uso de balones OTW (balón sobre la guía) no son

aconsejados para este uso, debido a que la punta del balón no es radiopaca por lo que no se tiene un control adecuado de la misma y además son menos flexibles y tienen menos empuje que los micro catéteres <sup>2</sup>.

El escalamiento rápido de la guía es propuesta por el grupo de Norteamérica, empezando por una guía polimérica suave similar a la Fielder XT® (Asahi Intecc), y progresando rápidamente a una guía con cubierta hidrofílica semidura similar a la Pilot 200® (Abbott Vascular), en especial cuando el curso de la oclusión es poco claro, tortuoso y con mal vaso objetivo (target pequeño) <sup>7</sup>. Por el contrario, si el curso de la oclusión es muy claro, y corto (< de 20 mm), en un segmento recto sin tortuosidad, se aconseja utilizar una guía fuerte de alto gramaje, cónica similar a la Confianza Pro 12® (Asahi Intecc) <sup>7</sup>. La estrategia de recanalización anterógrada se resume en la Figura 4 <sup>7</sup>.

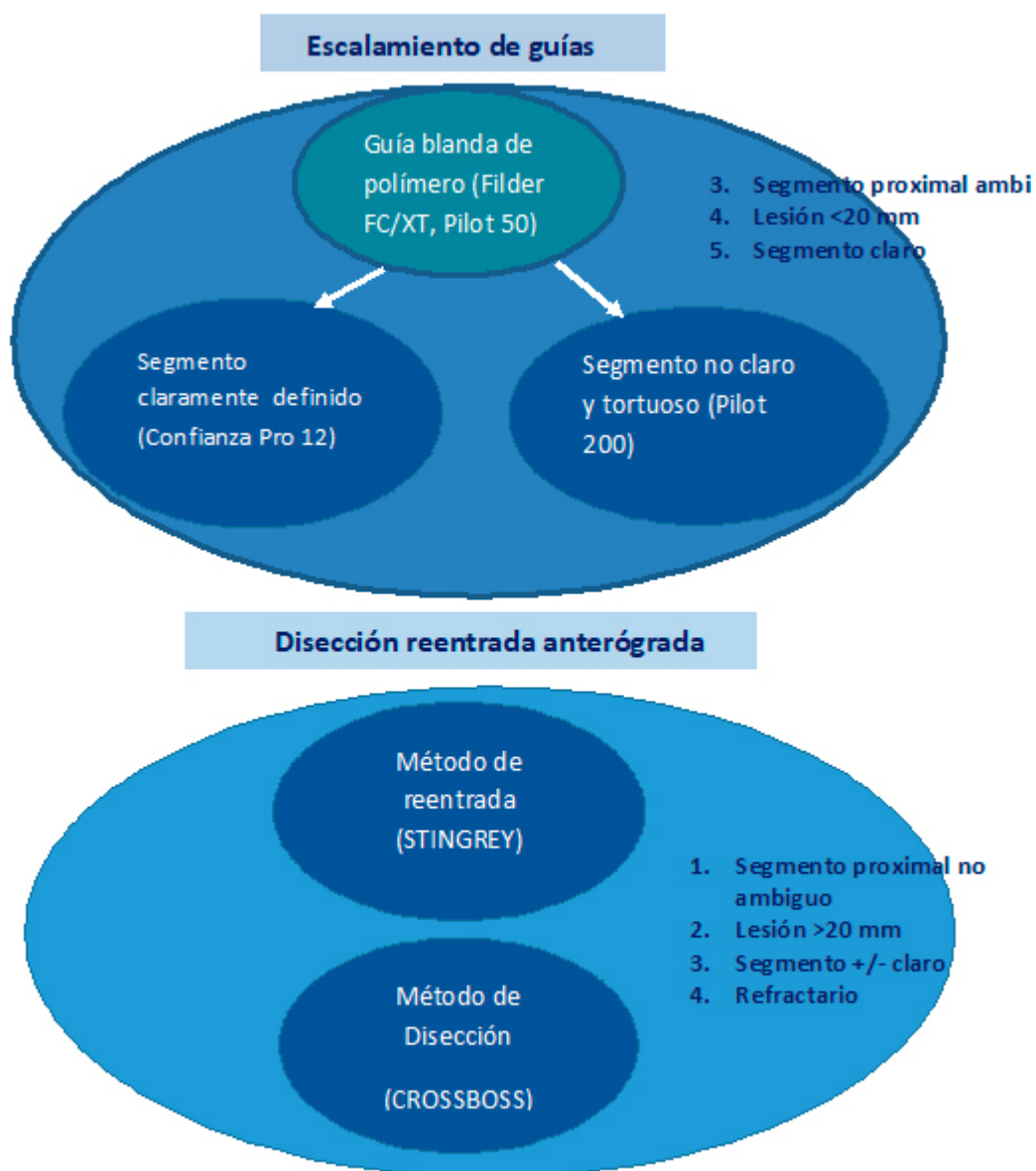


Figura 4. Estrategia de recanalización anterógrada<sup>7</sup>.

## Recomendación

- La manipulación de las guías de angioplastia debe ser soportada o apoyada en micro catéteres sobre la guía (OTW) modernos con matriz interna de acero trenzado (Similares a Corsair®, Finecross® etc). La manipulación de las guías con balones sobre la guía (OTW) solo deben utilizarse en casos de OTC sencillas.
- Las guías poliméricas suaves (< 1 gr) cónicas (del tipo Fielder XT®) deben ser la estrategia inicial del tratamiento de una OTC debido a la alta tasa de éxito y bajo riesgo de daño del vaso distal en caso de falla de cruzar la OTC.