Paso a Paso

Acceso transaxilar

Dr. Matías Sztejfman
Sanatorios Finochietto y G?emes. Director Asociado del Boletín Especial Vías de Accesos para TAVI.
Argentina, Ciudad Autónoma de Buenos Aires

El acceso transaxilar (TAx) para el implante de una válvula percutánea (TAVI), surge como una alternativa al acceso transapical o aórtico directo en paciente con estenosis aórtica severa sintomática, en los cuales el acceso femoral no es adecuado (1).

La severa calcificación y/o tortuosidad así como también la aterosclerosis de los vasos ilíacos aumentan los riesgos de complicaciones vasculares. El acceso transapical genera algún deterioro de la contractilidad del ventrículo izquierdo, por lo cual tiene una relativa contraindicación en pacientes con deterioro de la fracción de eyección basal. La calcificación concéntrica de la aorta ascendente o los injertos venosos o arteriales aorto-coronarios son algunas de las dificultades que se pueden encontrar a la hora de planificar un acceso transaórtico.

En todos estos casos, el acceso TAx es una alternativa válida y segura para el implante de una válvula percutánea.

El sitio más frecuentemente utilizado es el surco deltopectoral. (Figura 1). Cualquiera de las arterias axilares puede ser usada aunque la axilar izquierda es más apropiada, cuando el ángulo de implante es mayor a 30º.

En los casos de una angulación aórtico ventricular muy marcada, mayor de 70º, el acceso subclavio no es el preferido con las prótesis actuales.

La corta distancia entre el operador y el sitio de implante ayudan a tener un mejor control del posicionamiento, teniendo la posibilidad de colocar el dispositivo más alto y con menor tasa de trastornos de conducción, con la subsiguiente disminución del uso de marcapasos definitivo (MCP)

Cuando se utilizan prótesis Corevalve®, el implante profundo de la misma se asocia a mayor tasa de MCP y *leak* paravalvular (2)

Actualmente, la prótesis más utilizada por vía axilar es la Corevalve ®. El modelo Evolut R® no se recomienda en axilares muy tortuosas.

La prótesis Symetis Neo TF® pude ser utilizada con precaución por esta vía aunque su sistema de liberación no está diseñado para distancias cortas.

Hay algunos reportes también de acceso transaxilar con prótesis balón expandible Sapiens XT®.

Respecto a la evidencia en este tipo de acceso, se puede nombrar la experiencia de Petronio et al (3) quienes analizaron un grupo de 141 pacientes provenientes del Registro Italiano de Implante Valvular Aórtico Percutáneo. Este grupo de pacientes fue comparado con un grupo de similares características del mismo registro que fue implantado por vía femoral.

El 100% de los casos fueron realizados con prótesis autoexpandibles Corevalve®.

El éxito del procedimiento fue similar en los dos grupos 97.9% vs. 96.5%; (p = 0.47), las complicaciones vasculares mayores fueron de 5.0% vs. 7.8% (p = 0.33), sangrado que pone en riesgo la vida 7.8% vs. 5.7%; (p = 0.48), y puntos combinados de seguridad (19.9% vs. 25.5%; p = 0.26). El grupo de acceso axilar mostró menor tasa de fallo renal grado 3 (4.3% vs. 9.9%; p = 0.02) y complicaciones vasculares

mínimas por la inserción del introductor 18 French (F) (2.1% vs. 11.3%; p = 0.003). La sobrevida a 2 años fue de 74.0 ± 4.0% en el grupo transaxilar comparada con 73.7 ± 3.9% en el femoral (p = 0.78). Los pacientes libres de muerte cardiaca a 2 años fue 87.2 ± 3.1% versus 88.7 ± 2.8% en el grupo subclavio versus el femoral, respectivamente (p = 0.84). Los autores concluyeron que este acceso alternativo, es seguro y efectivo con similares resultados que el acceso transfemoral. (Figura 2).

PASO a PASO

Todos los casos deben ser realizados con el conjunto de *Heart Team* formado por un cirujano cardiovascular, un cardiólogo intervencionista y un anestesiólogo cardiovascular.

El 100% de los procedimientos se realizan bajo anestesia general, con profilaxis antibiótica endovenosa.

- Se realiza disección del espacio deltopectoral obteniéndose visualización directa de la arteria axilar.(Figura 3)
- Se puede reparar la misma y realizar punción directa, o en caso de estar por debajo de la clavícula o algo inaccesible colocar un tubo de Dacron.
- Se coloca un introductor 6 F a través de la arteria o el tubo de Dacron y se navega con un catéter JR montado sobre cuerda 0,035” hasta la válvula aórtica.
- Se intercambia por catéter AL1 y se realiza el pasaje al ventrículo izquierdo con cuerda 0,035” de punta recta.
- Se intercambia por catéter *pigtail* para tomar gradientes transaórticos.
- Se coloca cuerda dedicada para TAVI intraventricular.
- Se intercambia por introductor 18 F que se coloca, en la medida de lo posible, hasta la desembocadura en la aorta. (Figura 4)
- Se procede a realizar el implante convencional. (Figura 5)
- Se retira el introductor con su vaina para evitar que se extrangule con las curvaturas de la subclavia (Siempre montado sobre cuerda extra soporte).
- Se cierra el acceso por planos.

Figuras

Figura 1: Fosa deltopectoral y exposición de la arteria axilar

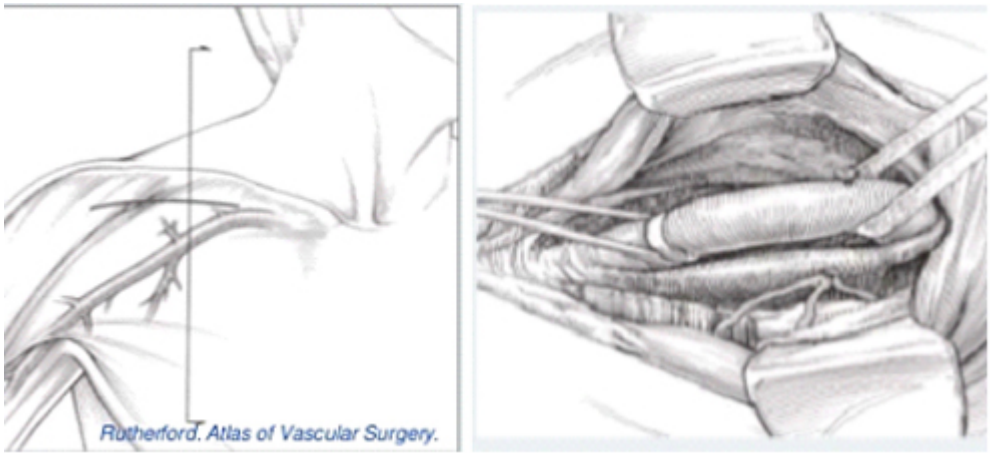

Figura 2: Sobrevida a 2 años, Acceso femoral vs. subclavio (3)

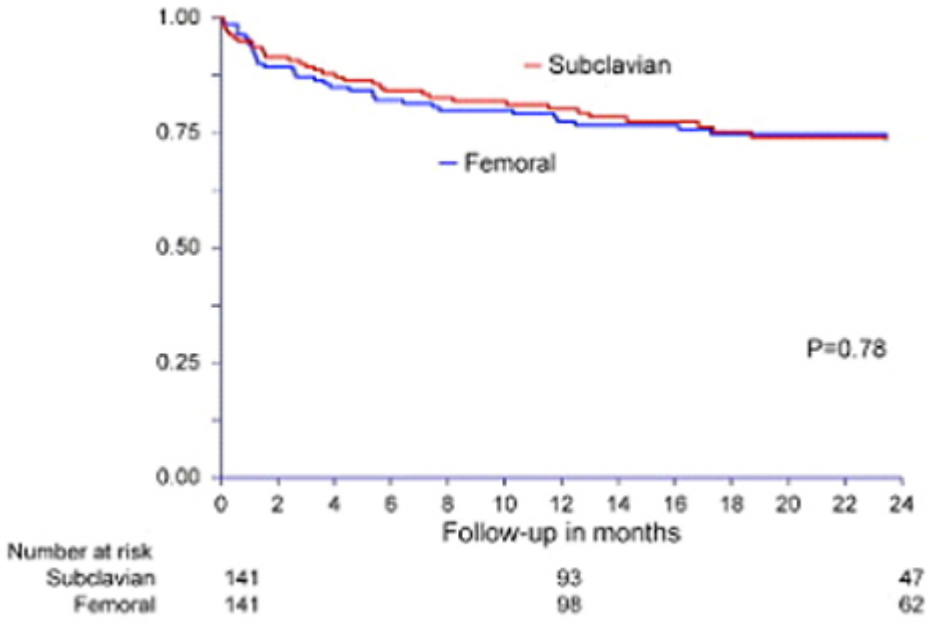

Figura. 3: Exposición de arteria axilar

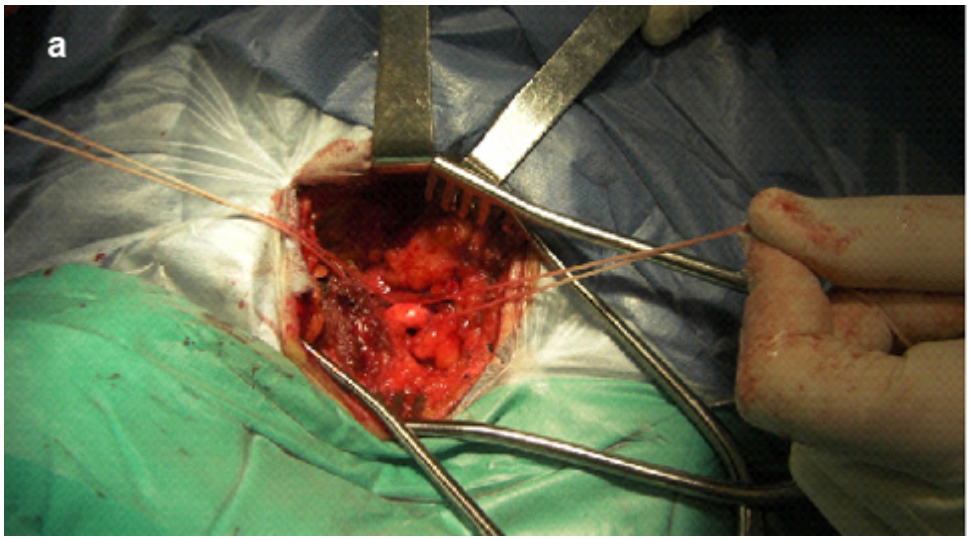

Introductor a través de tubo de dacron

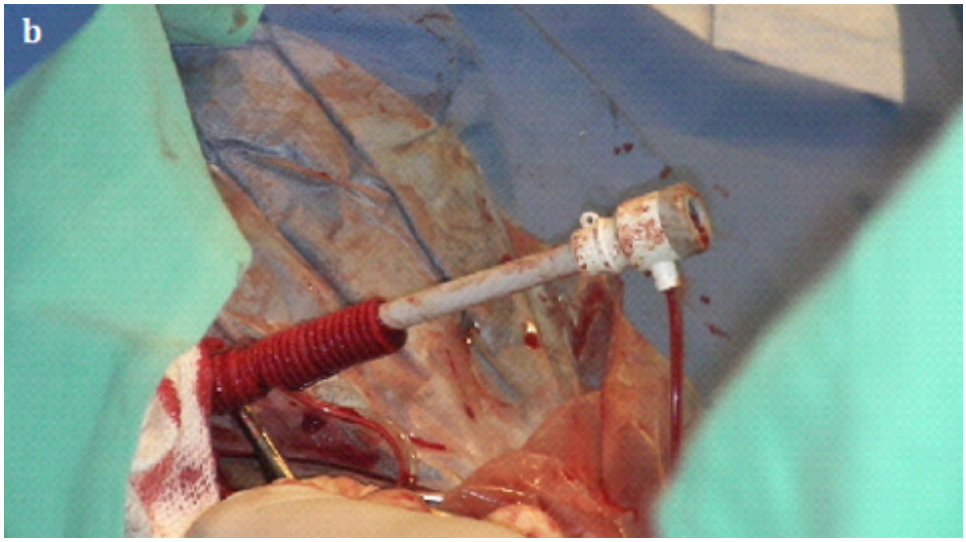

Figura 4: Introductor 18F a través de acceso axilar derecho

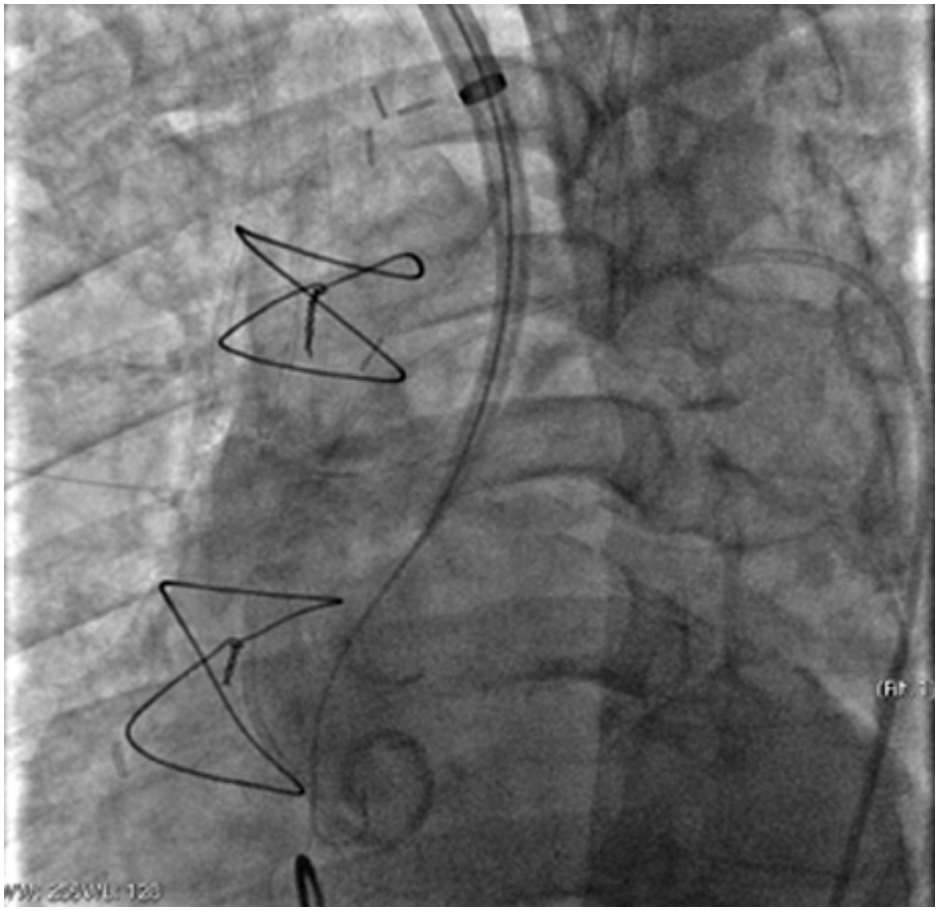

Figura 5: Posicionamiento y liberación de prótesis aortica autoexpandible

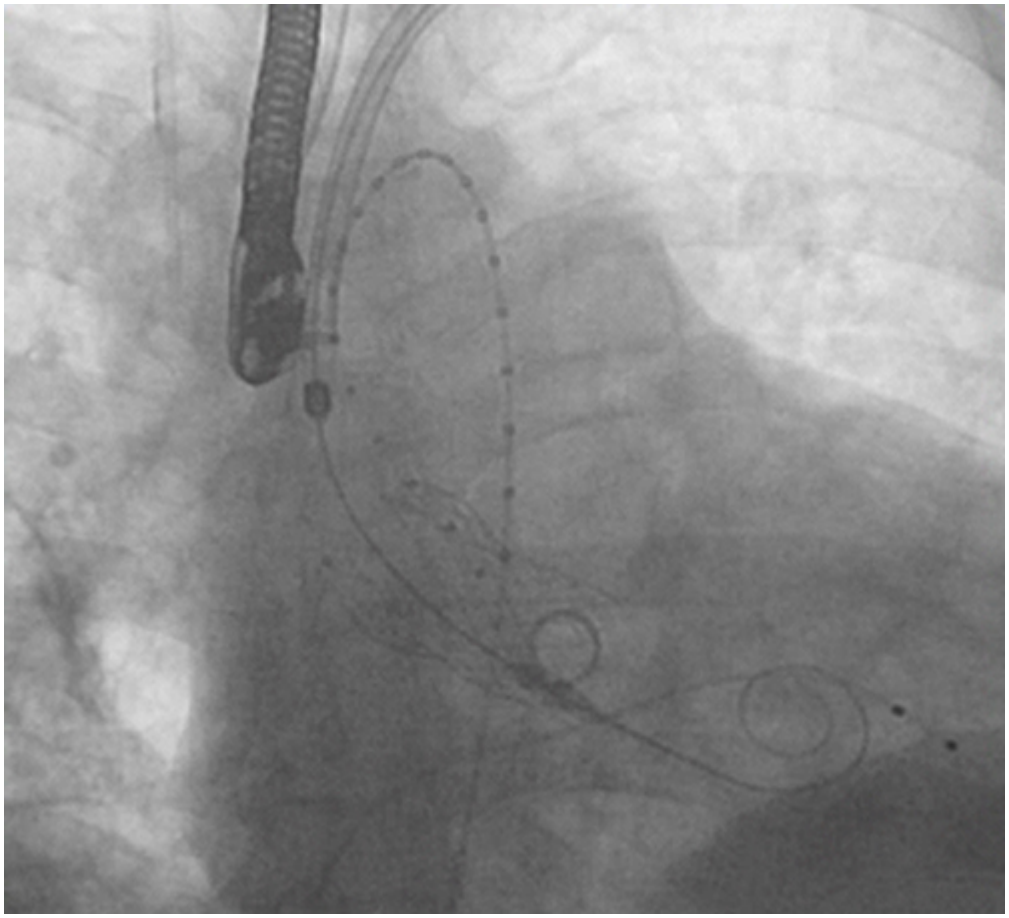

Bibliografía

- Walther T, SimonP, DeweyT, Wimmer-Greinecker G, FalkV, Kasimir MT, et al. Transapical minimally invasive aortic valve implantation:multicenter experience, *Circulation*, 2007, vol. 11611 Suppl(pg. I20-5)
- Genereaux P, J Am Coll Cardiol.2013 Mar 19;61(11):1125-36. doi: 10.1016/j.jacc.2012.08.1039. Epub 2013 Jan 30.
- Petronio AS, De Carlo M, Bedogni F, Maisano F, Ettori F, Klugmann S, et al. 2-year results of CoreValve implantation through the subclavian access: a propensity-matched comparison with the femoral access. J Am Coll Cardiol. 2012;60(6): 502-7
- Brito Júnior FS, Carvalho LA, Siqueira D, Dias JC, Mangione JA, Sarmento-Leite R, et al. Subclavian access for transcatheter CoreValve aortic prosthesis implantation: Brazilian Registry Data. Rev Bras Cardiol Invasiva. 2012;20(3):247-52