

# Evaluación funcional de lesiones por FFR no invasivo y cambio de paradigma



## Dr. Gabriel Maluenda

Director Laboratorio de Hemodinamia Centro Cardiovascular, Hospital San Borja Arriarán. Director ProEducar-SOLACI.  
Chile, Santiago

---

## INTRODUCCIÓN

---

La tomografía cardiaca (TC) es una de las alternativas diagnósticas de elección en sujetos con síntomas torácicos típicos o atípicos o en casos de una prueba de isquemia equívoca, aplicada a sujetos que tienen probabilidad pre-test baja a intermedia de enfermedad coronaria (EC), , mientras las pruebas funcionales siguen siendo la primera elección en sujetos con enfermedad coronaria conocida o alta probabilidad pretest de enfermedad coronaria.

Aplicada de esta forma, la TC permite la exclusión de EC significativa, lo que constituye el mayor valor de la prueba, mientras en una buena proporción de sujetos se evidenciará EC moderada, no severa (estenosis entre 40 y 80%).<sup>1</sup> En este último grupo con EC moderada, la determinación de fisiología de reserva fraccional de flujo (FFR) derivado de TC (FFRTC) permite identificar o excluir con gran certeza la EC obstructiva, pero además representa una nueva forma de enfrentar y planificar la intervención coronaria antes de un procedimiento invasivo.

---

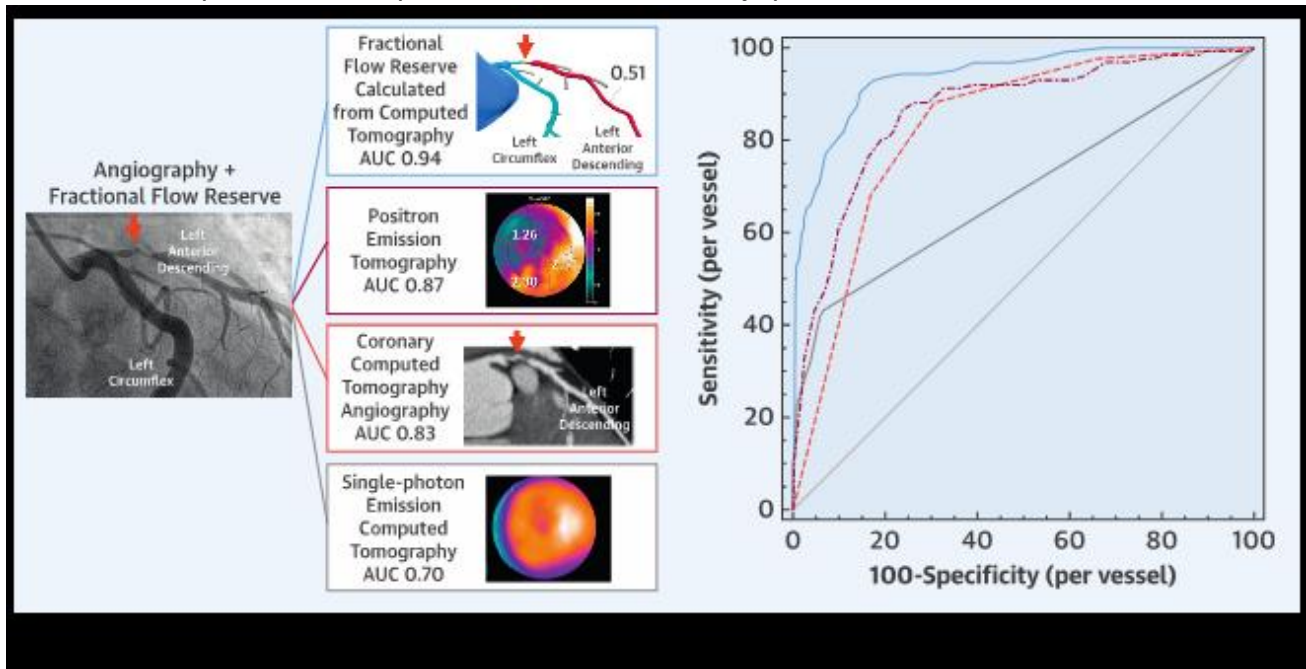
## EVIDENCIA: VALIDACIÓN DE TÉCNICA VS FFR INVASIVO

---

Con la finalidad de evaluar la utilidad diagnóstica de FFR derivado de TC (FFRTC) 208 pacientes del trial PACIFIC en quienes se sospechaba enfermedad coronaria obstructiva se compararon contra los resultados TC, SPECT (single-photon emission computed tomography (SPECT), y PET (positron emission tomography). De un total de 612 vasos analizados, 505 (83%) vasos fueron evaluables por FFR derivado de TC (FFRTC). El FFRTC tuvo una precisión diagnóstica, sensibilidad y especificidad de 87%, 90% y 86% en análisis por vaso y 78%, 96%, y 63% en análisis por paciente, respectivamente. En el análisis de curvas ROC (receiver-operating characteristic) para la identificación de la lesión causante de isquemia fue significativamente mejor para FFRTC (0.94 y 0.92) en comparación TC (0.83 y 0.81;  $p < 0.01$  para ambos) y SPECT (0.70 y 0.75;  $p < 0.01$  para ambos), a nivel vaso y paciente, respectivamente (Figura 1).

*Figura 1. Capacidad de discriminar por medio de las diferentes modalidades de imágenes en la*

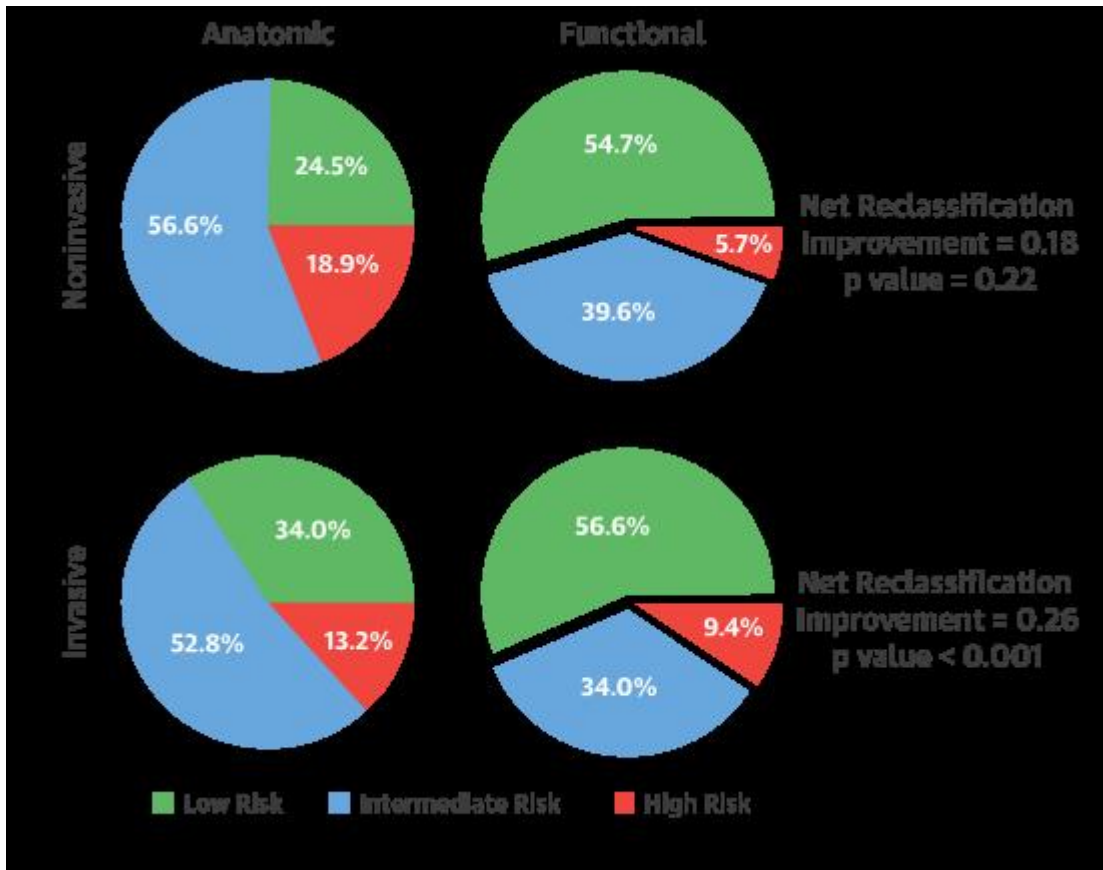
detección de isquemia definida por reserva fraccional de flujo por vaso



Los autores concluyen que la FFRTC muestra la mejor aproximación diagnóstica comparado contra la TC estándar, SPECT y PET para isquemia específica a nivel de vaso. Incluso en pacientes en quienes FFRTC de tres vasos fue analizable, FFRTC tiene el potencial de identificar la significancia anatómica y funcionalidad hemodinámica de una lesión.

Para evaluar la factibilidad y validar el SYNTAX score funcional (SSF) no invasivo usando FFRTC en pacientes con EC de tres vasos el SSF fue calculado para pacientes con EC de 3 vasos incluidos en el estudio SYNTAX II (SYnergy between percutaneous coronary intervention with TAXus and cardiac surgery II). EL SSF no invasivo fue calculado incluyendo solo a las lesiones determinantes de isquemia (FFRTC <0.80). El SS anatómico fue sobre estimado por TC en comparación con la angiografía convencional (27,6 vs. 25,3;  $p < 0,0001$ ) mientras que el cálculo de la SSF arrojó resultados similares entre las modalidades de imagen no invasiva e invasiva (21,6 vs. 21,2;  $p = 0,59$ ), como se ilustra en la Figura 2.

*Figura 2. SYNTAX Score no invasivo funcional: Comparación del riesgo reclasificado entre Score SYNTAX no-invasivo e invasivo funcional.*



El acuerdo sobre la clasificación de tertiles de puntuación SYNTAX mejoró con la inclusión del componente funcional en forma adecuada. Así los autores concluyen que la FFRTC tiene una buena precisión en la detección de lesiones funcionalmente significativas en pacientes con EC de tres vasos.

En resumen, cuando aplicado a una tomografía de buena calidad y analizable (con score de calcio bajo, usualmente considerado inferior a 400 UH), la prueba de FFRTC tiene un muy elevado valor predictivo negativo, mientras que cuando reconoce lesiones severas resulta muy útil para valorar la carga funcional de lesiones severas y sus implicancias terapéuticas.

---

## ¿CÓMO INTERPRETAR UN ANÁLISIS DE CT FFR?

---

Las mediciones de presión deben ser realizadas aproximadamente 2 cms distales a la estenosis coronaria. Un valor de FFRTC inferior a 0.8 distal a la estenosis se considerará hemodinámicamente significativo. Sin embargo, la evidencia sugiere que los valores de FFRTC deben ser considerados como una variable continua, de tal forma que valores inferiores se asocian a mayor riesgo. El gradiente de FFRTC a través de la lesión debe ser tomado en consideración e integrado al proceso y decisión de la revascularización.

Mientras se desarrollan metodologías para cuantificar el miocardio en riesgo, en el estado actual de desarrollo de la técnica, la presencia de mediciones fisiológicas anormales debe tomar en cuenta y reportar la dominancia coronaria, si la lesión se ubica en segmentos proximales o medios de importante tamaño, así como las ramas distales a la fisiología anormal.

De las limitaciones de la técnica, ante la presencia de segmentos con artefactos de movimiento u otros, o bien la presencia de segmentos con calcificación severa que no permita visualizar el lumen del vaso, éstos deben excluirse metodológicamente del análisis de FFRTC y ¡Debe ser debidamente reportado en el informe!.

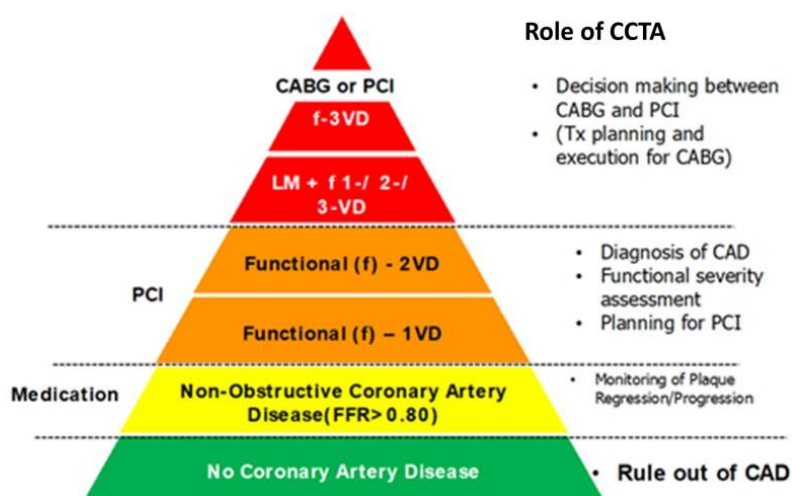
---

## APLICACIÓN DE FFRTC A LA PRÁCTICA DIARIA- EN QUÉ PACIENTES EMPLEAR Y SU UTILIDAD

---

Si bien el valor pronóstico del FFRTC aún no ha sido bien validado, la tomografía cardiaca es uno de los métodos no invasivos preferidos para la valoración de síntomas en población de riesgo bajo a intermedio de enfermedad coronaria.<sup>1,2</sup> La Figura 3 ilustra los diferentes escenarios de aplicación y utilidad de la tomografía y el FFRTC para la toma de decisiones.

Figura 3. Utilidad de la tomografía cardiaca en el estudio de enfermedad coronaria y su tratamiento.



Aplicado a esta población, ante la evidencia de lesiones con estenosis moderadas (entre 40% y 80%) estas serán candidatas a valoración por FFRTC como metodología 'post hoc' por medio de algoritmos matemáticos, sin tener que someter al paciente a nuevos estudios previos a la decisión de enviar o no al paciente a un cateterismo cardiaco.

De esta forma, ante la confirmación de lesiones tomografías significativas identificadas por FFRTC, el

proceso se enfocará mayormente en una adecuada planificación de la intervención, evitando perder tiempo y recursos en forma innecesaria por coronariografía diagnóstica.

Más específicamente, bajo la evidencia entregada por la presencia de lesiones severas por FFRTC, la ubicación y la caracterización de estas placas, se podrá anticipar:

- Catéter guía y/o sistema de soporte a utilizar al integrar la información de ubicación de lesión y de la raíz aórtica
- La necesidad de métodos para enfrentar lesiones severamente calcificadas, como litotripsia intracoronaria o aterectomía
- La planificación de una angioplastia de bifurcación en caso de ramas de tamaño significativo comprometidas
- El no sencillo abordaje de lesiones ostiales
- O la técnica a emplear en casos de diferentes oclusiones crónicas totales

En última instancia, un SYNTAX score funcional aplicado por FFRTC al identificar enfermedad coronaria de tres vasos o tronco coronario, analizando la cantidad de lesiones, su complejidad y el miocardio en riesgo, ésta podría ayudar en la toma de decisión de revascularización percutánea vs quirúrgica.

## Bibliografía

1. Task Force Members 2013 ESC guidelines on the management of stable coronary artery disease: the Task Force on the management of stable coronary artery disease of the European Society of Cardiology. *Eur Heart J* 2013;34:2949-3003.
2. ACCF/AHA/ASE/ASNC/HFSA/HRS/SCAI/SCCT/SCMR/STS 2013 multimodality appropriate use criteria for the detection and risk assessment of stable ischemic heart disease. American College of Cardiology Foundation Appropriate Use Criteria Task Force. *J Am Coll Cardiol* 2014;63:380-406.
3. Driessen RS, Danad I, Stuijzand WJ y Cols. Comparison of Coronary Computed Tomography Angiography, Fractional Flow Reserve, and Perfusion Imaging for Ischemia Diagnosis. *J Am Coll Cardiol* 2019;73:161–73.
4. Collet C, Miyazaki Y, Ryan N y Cols. Fractional Flow Reserve Derived From Computed Tomographic Angiography in Patients With Multivessel CAD. *J Am Coll Cardiol* 2018;71:2756–69.
5. Andreini D, Collet C, Leipsic J y Cols. Pre-procedural Planning of Coronary Revascularization by Cardiac Computed Tomography: An Expert Consensus Document of the Society of Cardiovascular Computed Tomography. *Eurointervention* 2022, in press.