


Infarto agudo de miocardio por disección coronaria secundaria a traumatismo cerrado de tórax



Dr. Rodrigo Abreu

Servicio de Cardiología Intervencionista Centro Cardiológico Americano
Uruguay, Montevideo

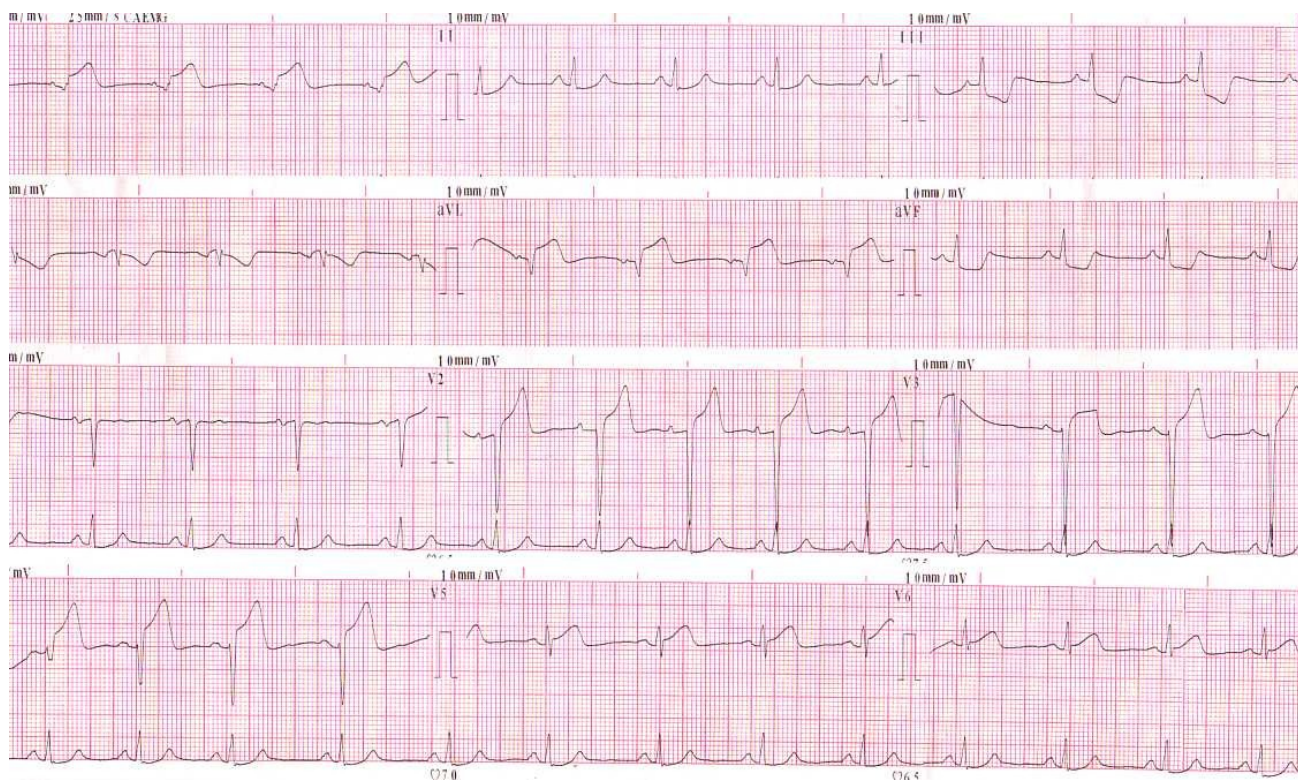
Dres. Rodrigo Abreu, Tomás Dieste, Jorge Mayol, Pablo Vazquez, Gustavo Vignolo, Ignacio Batista y Santiago Alonso

Servicio de Cardiología Intervencionista
Centro Cardiológico Americano
Montevideo - Uruguay

DESCRIPCIÓN DEL CASO

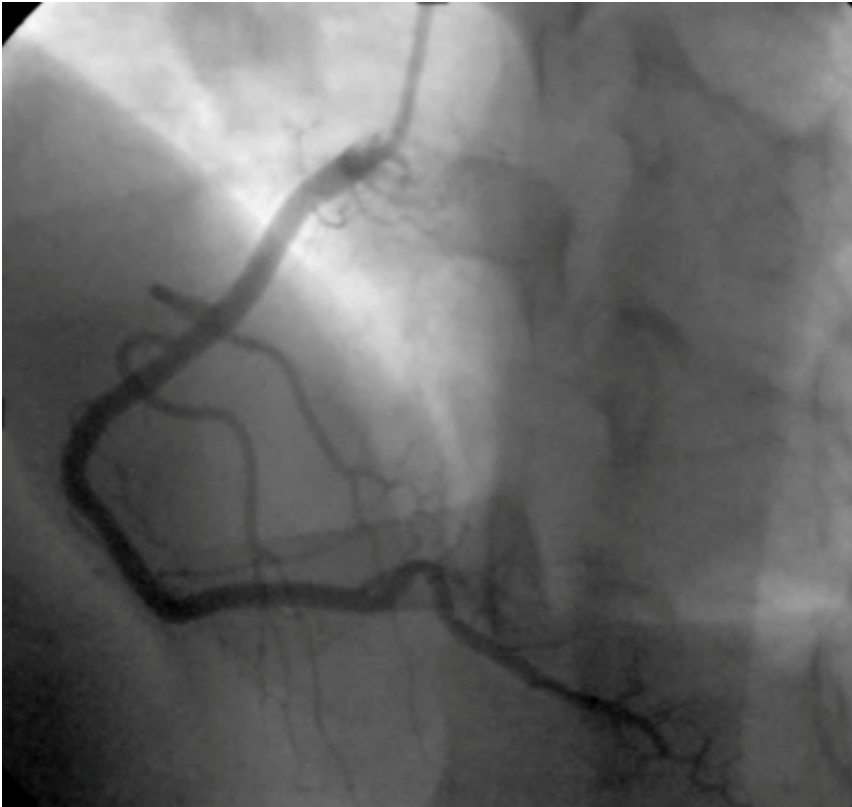28 años. Sexo masculino. Sin factores de riesgo cardiovasculares.

Durante un partido de fútbol sufre fuerte pelotazo en cara anterior de tórax. A los pocos minutos instala dolor torácico opresivo intenso. A los 30 minutos, se realiza el siguiente electrocardiograma:

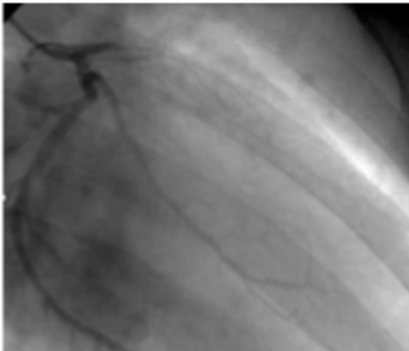


ECG: Ritmo sinusal 70cpm. P y PR normal. Supradesnivel del ST de cara anterolateral DI-aVL, V2-V6. Infradesnivel del ST especlar en cara inferior. QT normal.

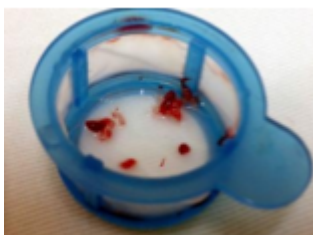
Con planteo de infarto agudo de miocardio KK I se solicita cineangiocoronariografía de urgencia.



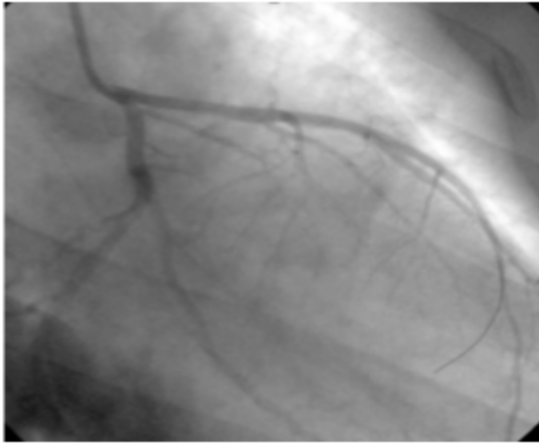
Coronariografía selectiva de la arteria coronaria derecha que no muestra lesiones angiográficamente significativas.



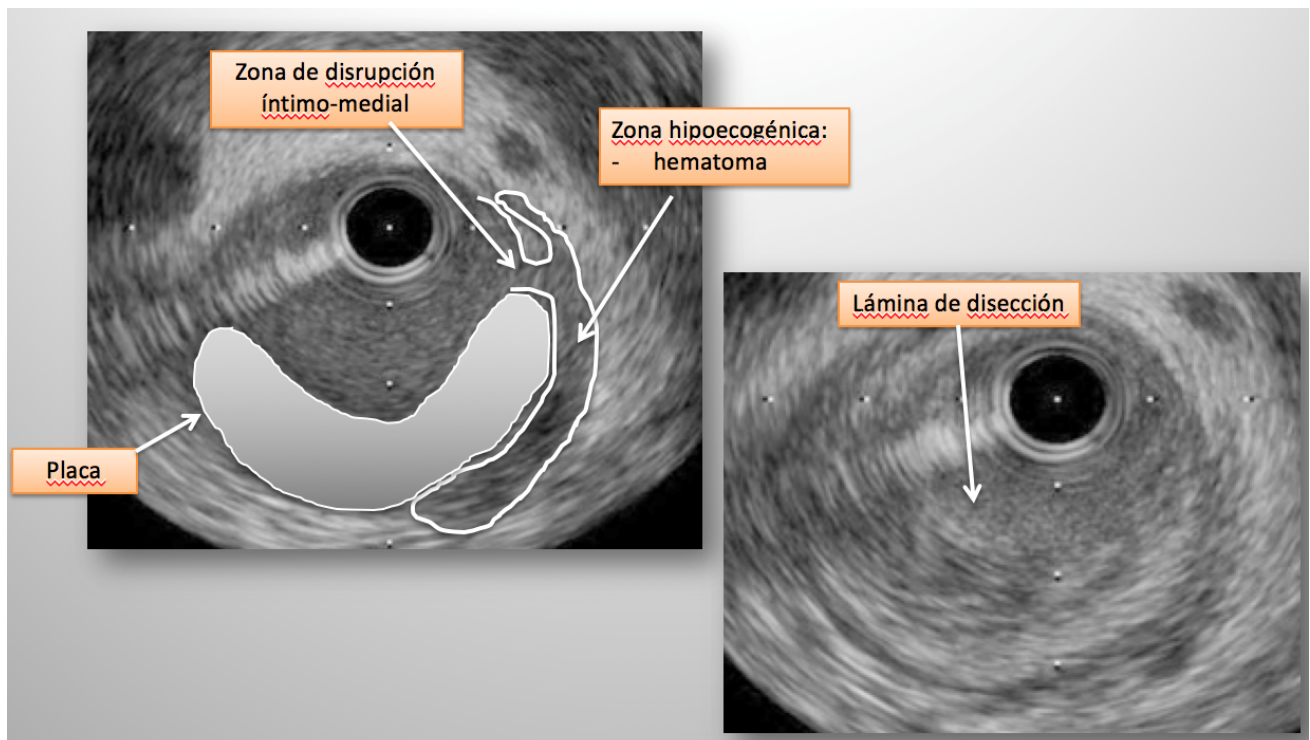
Coronariografía selectiva de la arteria coronaria izquierda que muestra oclusión trombótica aguda de la arteria descendente anterior en su tercio proximal.



Se realiza tromboaspiración con catéter Export® (Medtronic) obteniéndose abundante material trombofibrino plaquetario

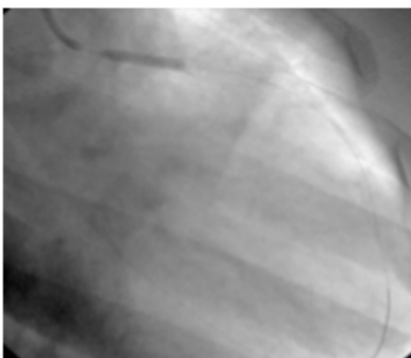


Post-tromboaspiración no se observa lesión residual a nivel del tercio proximal de la ADA, con una leve opacidad a dicho nivel.

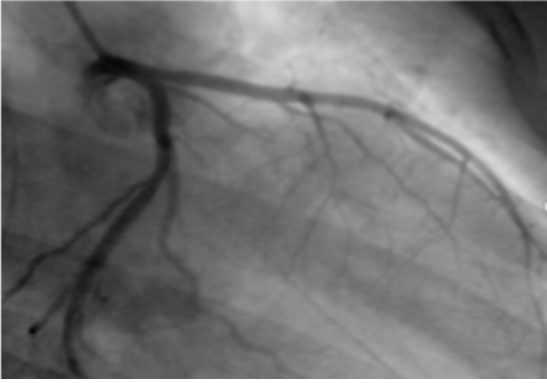


Se realizó ecografía intravascular (IVUS) que mostró imagen compatible con lámina de disección con trombo parietal.

Dada las imágenes del IVUS se decide implante de un Stent liberador de Everolimus Xience® (Abbott) 3.0x15mm que se insufló a 16 atmósferas.



Se muestra el resultado final luego de postdilatación, con flujo distal TIMI III.



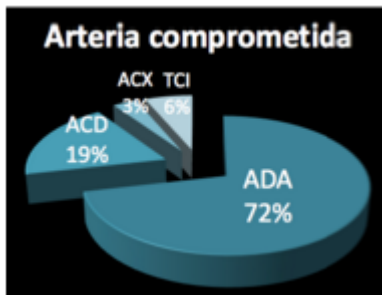
A las 24 horas el ecocardiograma transtorácico mostró hipoquinesia anteroseptal basal y medio. FEVI 50%.

Se descartó síndrome protrombótico y consumo de drogas. A 2 años se encuentra asintomático en lo cardiovascular, con excelente clase funcional. Sigue jugando al fútbol.

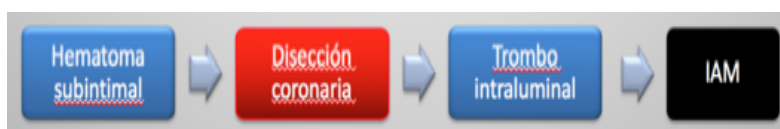
FISIOPATOLOGÍA

El traumatismo cerrado tórax puede resultar en:

- Hemo/Neumotórax
- Contusión cardíaca
- Ruptura cardíaca
- Disección aorta
- Comotio cordis (FV por R sobre t)
- Lesión coronaria – menos del 2%

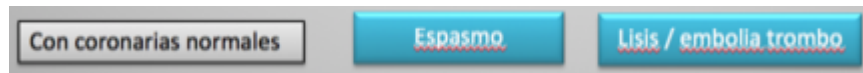

Si bien la lesión coronaria se presenta en menos del 2%, ocurre infarto agudo de miocardio en menos del 1% de los casos. La arteria descendente anterior es la más frecuentemente comprometida (72% de los casos)^{1,2,3}.



El principal mecanismo etiopatogénico del infarto de miocardio es el siguiente: el traumatismo de tórax provoca una fuerza de cizallamiento a nivel del endotelio arterial que genera la disección coronaria. A su vez, el propio impacto de la arteria descendente anterior contra el esternón podría contribuir a dicha disección.

También podría ocurrir que el traumatismo provoque un hematoma subintimal que evolucione a una disección coronaria. La disección coronaria produce un trombo intraluminal que provoca el infarto agudo de miocardio.



Otro mecanismo etiopatogénico en pacientes en los que la cineangiografía no presenta oclusión, es el espasmo coronario o la eventual formación de trombo con lisis posterior del mismo o embolia distal^{4,5,6}.

El diagnóstico de esta patología puede ser difícil dado que el dolor torácico puede atribuirse al propio traumatismo.

La contusión miocárdica es el principal diagnóstico diferencial, ya que puede producir cambios electrocardiográficos similares con elevación del ST, descenso del ST y nuevas ondas Q, elevación enzimática y alteraciones sectoriales en el ecocardiograma^{7,8,9}.

En pacientes con dolor torácico post traumatismo de tórax que se asocie a elevación del ST con localización arterial, se debe realizar una cineangiografía para descartar esta entidad.

TRATAMIENTO

El tratamiento de esta entidad no es claro. Al igual que con cualquier infarto agudo de miocardio el tiempo es músculo⁷, por lo que la rapidez de acción es fundamental.

Es fundamental realizar la cineangiografía asociada a imagenología intravascular para el adecuado diagnóstico de esta entidad, dado que la luminografía aislada no permite establecer fehacientemente el diagnóstico.

En general se prefiere no realizar tratamiento fibrinolítico¹² dado el alto riesgo de sangrado por otras las otras lesiones traumáticas. A su vez, el uso de fibrinolíticos se ha asociado en algunos estudios a empeoramiento del cuadro en pacientes con disección coronaria^{7,10}.

En algunos casos se ha realizado tratamiento médico con buena evolución^{11,12}. Sin embargo, la angioplastia transluminal percutánea parece ser el tratamiento de elección¹³, ya que estabiliza el endotelio desgarrado, asegurando un flujo normal de sangre.

CONCLUSIONES

- El traumatismo cerrado de tórax puede desencadenar un infarto y hay que tenerlo en cuenta
- La trombosis secundaria a disección coronaria parece ser el mecanismo patogénico
- La arteria descendente anterior es la más frecuentemente comprometida

- Esta entidad debe ser sospechada en todo paciente con traumatismo de tórax, angor y elevación del ST
- Se recomienda cineangiografía y eventual angioplastia de urgencia como tratamiento de elección.

BIBLIOGRAFÍA

1. Christensen MD, Nielsen PE, Sleight P: Prior blunt chest trauma may be a cause of single vessel coronary disease; hypothesis and review. *Int J Cardiol* 2006, 108:1-5.
2. Öner ÖZDOĞAN et al. Management of acute myocardial infarction after a blunt chest trauma. *Ulus Travma Acil Cerrahi Derg* 2013;19 (2):173-176
3. Ginzburg E, Dygert J, Parra-Davila E, Lynn M, Almeida J, Mayor M: Coronary artery stenting for occlusive dissection after blunt chest trauma. *J Trauma* 1998, 45:157-161
4. Moreno R et al. Primary stenting in acute myocardial infarction secondary to right coronary artery dissection following blunt chest trauma. Usefulness of intracoronary ultrasound. *Int J Cardiol* 2005;103:209-11.
5. Westaby S, Drossos G, Giannopoulos N: Posttraumatic coronary artery aneurysm. *Ann Thorac Surg* 1995, 60:712-713
6. Ying-Li Lin et al. Acute Myocardial Infarction Caused by Coronary Artery Dissection after a Blunt Chest Trauma. *Intern Med.* 2011;50(18):1969-71
7. Poyet R et al. Acute myocardial infarction and coronary artery dissection following rugby-related blunt chest trauma in France. *J Emerg Trauma Shock* 2015;8:110-1.
8. Masuda T et al. Long-term follow up of coronary artery dissection due to blunt chest trauma with spontaneous healing in a young woman. *Intensive Care Med* 1996, 22:450-452.
9. Grady AE et al. Traumatic dissecting coronary arterial aneurysm with subsequent complete healing. *Am J Cardiol* 1985, 55:1424-1425.
10. Mohamed HA et al. Spontaneous coronary artery dissection. A case report and review of the literature. *Angiology* 2002;53:205-11.
11. Swinkels BM et al. *Neth Heart J* 2005;13:190-2.
12. Vacek JL et al. Intracoronary streptokinase for acute coronary artery dissection. *N Engl J Med* 1984; 310:1187
13. Lima et al. Myocardial Infarction Caused by Coronary Artery Injury after a Blunt Chest Trauma *Arq Bras Cardiol* 2009;93(1):e1-e3