

1- Algoritmo Híbrido



Dr. Alexandre Schaan de Quadros

LATAM SBHCI CTO Registry Coordinator. Coordinador PPG ICFUC, Instituto de Cardiologia do Rio Grande do Sul. Director Científico SBHCI, Brasil
Brasil

En enero de 2011, varios operadores de OTC de alto volumen se reunieron en un taller celebrado en Bellingham, Washington, y crearon un algoritmo de consenso sobre cómo optimizar el enfoque de la OTC⁶. Este algoritmo pasó a llamarse algoritmo híbrido (Figura 1).

La alternancia entre diferentes técnicas de ATC en las OTCs está en el centro del algoritmo híbrido. Por ejemplo, si el cruce de guías anterógradas falla, la disección / reentrada anterógrada debe ser tentada, y si ésta falla también, se debe intentar un cruce retrógrado (si hay colaterales adecuados y el riesgo es aceptable). La persistencia excesiva con mínimo progreso, aumenta las posibilidades de fallas del procedimiento debido a la utilización de recursos limitados (radiación, contraste, tiempo). El cambio eficaz de estrategia puede resultar en un menor tiempo de procedimiento y menor exposición a la radiación del paciente y del personal y menos contraste.

El mensaje del enfoque híbrido es no dejar que el caso se detenga!

El enfoque híbrido requiere un alto nivel de familiaridad y comodidad con todas las estrategias de cruce, de modo que no haya impedimentos para hacer un cambio⁹.

Las principales técnicas de cruce de una OTC son cuatro, consistentes en la combinación entre el escalonamiento de guías y la técnica de disección y reentrada, ya sea por la vía anterógrada o retrógrada.

El escalonamiento se refiere al escalonamiento de la rigidez de la punta de las guías en el intento de cruzar la OTC. En el pasado, se realizaba una escalada gradual: comenzando con una guía de trabajo diario, a continuación, aumentando la rigidez progresivamente, eventualmente, una guía Confianza Pro 12®. Actualmente, sin embargo, un escalonamiento más rápido de una guía de punta suave revestido con polímero (Fielder XT® o Fighter®) con punta afilada, hacia una guía de polímero rígido (Pilot 200®) cuando el curso de la OTC es incierto, o una guía de mayor rigidez de punta cónica (Gaia 2nd® o Confianza Pro 12®) en los casos en que el curso está bien comprendido. El uso simplificado de un conjunto relativamente pequeño de guías puede simplificar las decisiones clínicas y la gestión de la elección.

Para el abordaje de lesiones largas (> 20 mm) anterógradas, se recomienda el uso inicial de una estrategia de disección / reentrada. La disección se puede alcanzar utilizando *knuckle* formada en la

punta de una guía recubierta con polímero (como la Fielder XT® o la Pilot 200®) o usando el catéter CrossBoss®. La disección anterógrada minimiza el riesgo de perforación y permite el rápido cruce del segmento de la oclusión. La reentrada puede ser obtenida usando una guía de polímero rígido o punta cónica con una curva distal acentuada o más consistentemente usando el sistema Stingray®. Una vez que una estrategia particular es seleccionada con base en el algoritmo híbrido, el operador debe resistir la tentación de varios intentos de reentrada usando guías diferentes, pues tales intentos pueden expandir el espacio subintimal, llevando a un fracaso del procedimiento.

El enfoque retrógrado es un componente importante de un programa contemporáneo de ATC. Es fundamental para alcanzar altas tasas de éxito, especialmente en oclusiones más complejas, pero también acarrea mayor riesgo de complicaciones como infarto de miocardio, perforación y lesión del vaso donante. El abordaje retrógrado puede ser usado como primera elección o después de un intento frustrado de cruce anterógrado, cap proximal ambiguo, cap distal cerca de la bifurcación, vaso blanco distal pobre, buena colateral y calcificación intensa. La recanalización retrógrada de la OTC puede ser realizada por el lumen verdadero proximal (punción del lumen verdadero retrógrado, conceptualmente semejante al escalonamiento anterógrado), guía anterógrada hacia una guía retrógrada colocada en el lumen distal verdadero o usando una de las técnicas de disección / reentrada, como la conjunción anterógrada y retrógrada controlada (CART) o, más comúnmente, la técnica CART reversa.

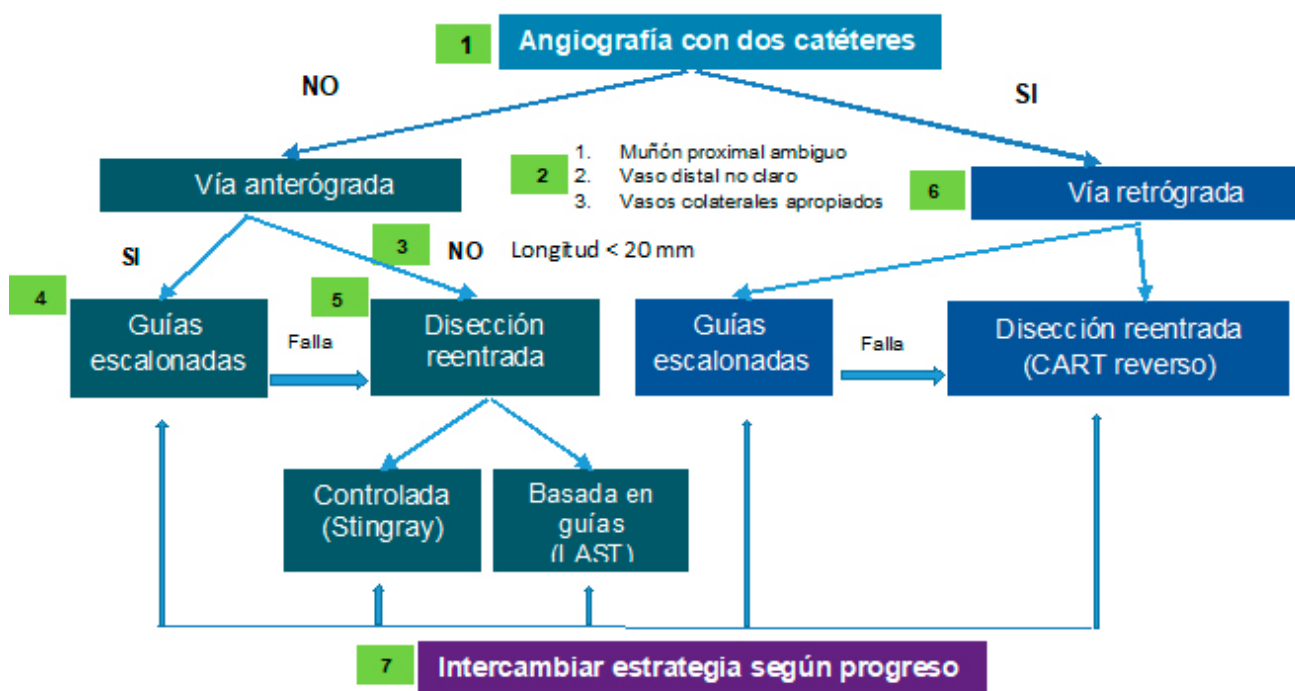


Figura 1. Algoritmo híbrido para cruzar las oclusiones coronarias crónicas: el algoritmo híbrido comienza con una inyección coronaria doble (ítem 1), que permite la evaluación de varios parámetros angiográficos (ítem 2) y selección del tipo de abordaje primario: anterógrado (ítems 3 a 5) o retrógrado (ítem 6). Los cambios en la estrategia son realizados (ítem 7) en función de la evolución y avance del procedimiento.

Referencias Bibliográficas

1. Patel MR, Calhoon JH, Dehmer GJ, et al. ACC/AATS/AHA/ASE/ASNC/SCAI/SCCT/STS 2017 Appropriate Use Criteria for Coronary Revascularization in Patients With Stable Ischemic Heart Disease: A Report of the American College of Cardiology Appropriate Use Criteria Task Force, American Association for Thoracic Surgery, American Heart Association, American Society of Echocardiography, American Society of Nuclear Cardiology, Society for Cardiovascular Angiography and Interventions, Society of Cardiovascular Computed Tomography, and Society of Thoracic Surgeons. *J Nucl Cardiol.* 2017;24(5):1759-92.
2. Windecker S, Kolh P, Alfonso F, et al. [2014 ESC/EACTS Guidelines on myocardial revascularization]. *Kardiologia polska.* 2014;72(12):1253-379.
3. Hachamovitch R, Hayes SW, Friedman JD et al. Comparison of the short-term survival benefit associated with revascularization compared with medical therapy in patients with no prior coronary artery disease undergoing stress myocardial perfusion single photon emission computed tomography. *Circulation.* 2003;107(23):2900-7.
4. Rinfret S, Dautov R. Radial or femoral approach for chronic total occlusion revascularization? the answer is both. *JACC Cardiovasc Interv* 2017;10(3):244–6.
5. Tanaka Y, Moriyama N, Ochiai T, et al. Transradial coronary interventions for complex chronic total occlusions. *JACC Cardiovasc Interv* 2017;10(3):235–43.
6. Brilakis E.S, Grantham J.A, Rinfret S, et al. A percutaneous treatment algorithm for crossing coronary chronic total occlusions. *JACC Cardiovasc Interv.* 2012;5:367–379.
7. Christopoulos G, Kandzari D.E, Yeh R.W, et al. Development and validation of a novel scoring system for predicting technical success of chronic total occlusion percutaneous coronary interventions: the progress CTO (prospective global registry for the study of chronic total occlusion intervention) score. *JACC Cardiovasc Interv.* 2016;9:1–9.
8. Morino Y, Abe M, Morimoto T, et al. Predicting successful guidewire crossing through chronic total occlusion of native coronary lesions within 30 minutes: the J-CTO (Multicenter CTO Registry in Japan) score as a difficulty grading and time assessment tool. *JACC Cardiovasc Interv.* 2011;4:213–221.
9. Brilakis, Emmanouil. *Manual of Chronic Total Occlusion Interventions: A Step-by-Step Approach* (p. 255). Elsevier Science. Edição do Kindle.