

## 6- Manejo de complicaciones en el abordaje de OTC



### Dr. José De la Torre A

Jefe del Servicio de Hemodinamia del Hospital Clínico de la Fuerza Aérea de Chile;  
Hemodinamista titular del Instituto Nacional del Tórax, Santiago, Chile.  
Chile, Santiago de Chile

### Las complicaciones relacionadas a las intervenciones de oclusiones coronarias crónicas son divididas en varios grupos

1. a) Complicaciones relacionadas con el acceso vascular.
2. b) Complicaciones relacionadas con el procedimiento.
3. c) Complicaciones secundarias a uso de contraste.
4. d) Complicaciones secundarias a radiación utilizada.

En esta oportunidad y, como enfrentamiento de manera práctica, mencionaremos las complicaciones que nos traen problemas en pleno procedimiento obligándonos a tomar decisiones que finalmente pueden cambiar nuestra estrategia.

---

### VÍA ANTERÓGRADA

---

### Perforaciones

Lamentablemente, no son infrecuentes en este tipo de intervenciones. Ocurre en alrededor de 6% de las intervenciones siendo ellas en el 82% con manifestaciones clínicas (OPEN CTOTrial). El no tener claro el camino que se está tomando, dilataciones con balones complacientes a relativamente altas presiones y el uso de guías duras en arterias tortuosas y calcificadas son causa directa de la ocurrencia. Se agregan el uso de *rotablator*, dilataciones en ramos secundarios o incluso directamente en pericardio.

Si bien es cierto que el comportamiento de esta complicación dependerá de la manifestación clínica del paciente, donde la mayoría de las veces la conducta expectante es suficiente, en los casos de pacientes con cirugía cardíaca previa se recomienda actuar lo antes posible dado que el sangrado pericárdico puede comprimir de manera precoz una cavidad cardíaca comprometiendo rápidamente la

hemodinamia y eventual resultado fatal en minutos.

Siempre pensar que esta complicación ocurrirá. Por ello, se recomienda anticoagulación sólo con heparina no fraccionada. La bivalirudina no posee reversión por al menos 20 minutos y los bloqueadores de glicoproteínas IIB/IIIA convierten una perforación puntiforme de una guía en un tamponamiento cardíaco con el problema subsecuente.

Las perforaciones en el sitio de la oclusión OTC poseen particularidades:

Primero que nada, si se perfora el vaso con la guía en el sitio de la oclusión, ésta generalmente no produce consecuencias significativas. El problema ocurre cuando, sin sospechar que se encuentra en el pericardio, se avanza el microcatéter o, peor aún, se realiza dilatación en la zona con un balón.

La dilatación con balones complacientes sobre estimando el diámetro del vaso es una causal directa de la rotura de la arteria. Es difícil estimar el diámetro real del vaso ya que el lecho distal de éste es frecuentemente fino por remodelación negativa y muchas veces no por enfermedad ateromatosa, como frecuentemente se aprecia bajo visualización a través del IVUS. Por ello la recomendación es de predilatar con balones pequeños, no complacientes a altas atmósferas, incrementando los diámetros en forma progresiva hasta el implante de los stents.

Segundo, hay colaterales que permiten un manejo oclusivo con mayor facilidad, ya que ellas permiten mantener la perfusión del lecho distal del vaso. Pero hay que considerar que además de ocluir el sitio de la perforación, las colaterales aportan flujo en retrógrada favoreciendo la persistencia del hemopericardio. Por ello, para contener la perforación, se debe considerar insuflar un balón de manera oclusiva desde el sitio de la perforación cubriendo un tramo distal mayor a lo habitual. Si la isquemia no es tolerable por el paciente, un microcatéter se avanza a través de una segunda guía. Distal al balón oclusor y a través de éste se puede inyectar sangre que ingresará al lecho distal, lo que ayudaría a disminuir la isquemia.

El otro tipo de perforación es en el vaso distal causado por la guía ya habiendo reentrado en el lumen verdadero posterior al cap distal. Las guías utilizadas en este tipo de angioplastias son hechas o para disecar o para penetrar, por lo que son muy peligrosas cuando navegan libremente en el vaso y se alojan en el extremo distal de éste. Por ello, se recomienda que siempre sea intercambiada a través del microcatéter por una guía de angioplastia habitual mediante la técnica de atrapamiento (ya sea con balón 2.5 para catéteres guías 6F o 3.0 para los de 7 ó más French insuflado a altas atmósferas), reduciendo a casi cero la posibilidad de que esta complicación ocurra. Sin embargo, si esta complicación ocurre, diversas técnicas pueden ser utilizadas para sellar el agujero, como la insuflación de un balón a unos milímetros proximal a la perforación por 10 minutos, lo que se puede repetir las

veces necesarias, o se puede realizar embolias de material como microesferas, colis o, lo más económico, rápido, seguro, pero por ello no menos útil, grasa del mismo paciente diluida en suero y contraste, inyectado desde milímetros proximal a la perforación. Si ya se han implantado los stents, no es recomendable revertir la anticoagulación, ya que el peligro de la trombosis de éste genera una cascada catastrófica.

Con estas técnicas mencionadas la probabilidad de éxito es muy alta.

## Atrapamiento de material

Durante la navegación a través de la oclusión, cerca del 4% de los casos retrógrados (Registro Japonés) y de 6,4 a 9% del total de las oclusiones crónicas, los balones o microcatéteres no cruzan el cap distal o proximal. Y en algunas ocasiones se produce la ruptura del material quedando atrapada en el sitio de oclusión de la arteria coronaria, debido a las excesivas rotaciones de los microcatéteres como también de las guías. Como experiencia personal, les puedo relatar una situación que mencionaré a modo de ejemplo de cómo se resolvió este problema. Estando con los doctores Yamane y Weillenmann en el laboratorio del Hospital St. Gallen, Suiza, como espectador de una angioplastia a una oclusión crónica de coronaria derecha, el microcatéter queda atrapado en medio de la oclusión. Al intentar retirarlo, el microcatéter se rompe quedando la punta impactada en el tercio medio de la arteria.

A continuación, se decide implantar un stent de 3.0 x 15 con el fin de que el material quede impactado en la pared, pero éste también queda atrapado y al intentar retirarlo con la fuerza aplicada nos damos cuenta de que sale sólo el balón y con ella también la guía, quedando el stent liberado pero sin expandir. El Doctor Yamane como primer operador pregunta sugerencias. Tras una breve discusión con el doctor Waillenmann, se amplificó la imagen y se enhebró el stent con una guía Sion® y a través de ella se logró ingresar un balón 1.5 mms para comenzar su expansión y finalmente impactarlo con un balón de 3.0 saliendo del problema. ¡Todo un acierto!.

Una vez ya reentrado y habiendo realizado las dilataciones con los balones en diámetros progresivos, nos preparamos para el implante de los stents. Es aquí que, por el exceso de calcificación del vaso en el sitio de la oclusión, donde ocurre esta complicación pudiendo quedar atrapados stents, guías, o ambos, aunque esto puede ocurrir en cualquier angioplastia.

## Disección aorto coronaria

Más frecuente en la coronaria derecha, dado que por soporte se utilizan catéteres agresivos como el

Amplatz® de 7 y 8 French. Cuando el catéter guía queda ocluyendo la arteria, la presión que ejerce la inyección de contraste es uno de los causales de la disección del vaso que se puede extender al seno coronario e incluso a la aorta ascendente, llegando así a comprometer los vasos del cuello. Una forma de disminuir la posibilidad de esta complicación es utilizar catéteres guía Sides Hole® o artesanalmente realizarles tres agujeros con una aguja N° 21 unos centímetros proximal al extremo distal del catéter.

Habiéndose producido esta complicación, se debe evitar inyecciones de contraste. La mayoría de las veces el problema se resuelve implantando un stent desde el ostium de la coronaria. Pero si la disección de la aorta supera los 40 mms, se debe considerar reparación quirúrgica, la cual es de urgencia en el caso de comprometer la válvula aórtica con la consecuente insuficiencia aguda, o la emergencia de los vasos del cuello.

## Disección y hematoma

Cuando la longitud de la oclusión compromete más de 20 mms del vaso, se prefiere la técnica de disección y reentrada, ya que la navegación bajo disección controlada es de comportamiento más seguro evitando así el peligro de perforación. Pero esta técnica posee sus bemoles, dependiendo de la arteria a tratar.

La arteria coronaria derecha de forma esquemática se comporta como un "tubo", que, muy frecuentemente además es tortuoso. Es aquí donde lo mejor es la disección con guías poliméricas en *knuckle*, las que se posicionan paralelo al lumen verdadero del vaso, el que se visualiza a través de la inyección contralateral. Luego se reentra con guías duras habitualmente o polimérica de alto peso. Es aquí, donde ocurren dos potenciales escenarios:

El primero, que la reentrada se produce en el espacio subintimal del vaso con la consecuente disección que algunas veces se advierte tras haber hecho las dilataciones previas al implante de los stents (Cuadro de imágenes 1).

Lo segundo es que, mientras se realiza la disección, se forma un hematoma que va comprimiendo el lumen verdadero imposibilitando así la reentrada. Con el fin de aspirar este hematoma que se forma en el espacio subintimal, se ha descrito la técnica de STRAW (Subintimal Transcatheter Withdrawal) que consiste en aspirar con un microcatéter habiendo ocluido el vaso con un balón *over the wire* proximal a la punta del microcatéter, quedando atrapado el hematoma y posibilitando su aspiración y re expansión del lumen verdadero a distal.

Con el fin de aminorar la posibilidad de crear hematoma, se ha optado la utilización del catéter Cross

Boss®, el que realiza la disección anterógrada, creando un hematoma significativamente menor al de la técnica anteriormente mencionada y, habiéndose posicionado paralelo al lumen verdadero, se realiza la reentrada con el Stingray®, un balón plano, de forma de mantarraya, que posee agujeros tanto distal como en cada cara, lo que permite posicionarse en paralelo al vaso y reentrar con la guía con mejor orientación. Hay que mencionar que un tercio de los casos que se utiliza esta técnica, la navegación del CrossBoss® se realiza en lumen verdadero con la consecuente menor posibilidad de hematoma y una mayor posibilidad de éxito.

La arteria descendente anterior, a diferencia de la coronaria derecha, aporta ramos septales y diagonales en todo su trayecto. La disección anterógrada con reentrada muy distal va a ocluir el lumen verdadero y, al implantar los stents, todos los ramos se ocluirán en forma definitiva con la consecuencia obvia. Si no se tiene seguridad del punto de reentrada es preferible determinarlo utilizando el IVUS (Foto 2). Si la disección compromete una porción significativa del vaso distal a la oclusión es preferible hacer dilataciones y restablecer flujo comunicando los lúmenes verdaderos desde el cap proximal hasta el sitio de reentrada, pero no implantar stents. En el control angiográfico 6-8 semanas después, la disección habrá hecho microcanales con trayecto definido, lo que facilita enormemente el término de la angioplastia. Aunque esta complicación menoscaba el ánimo del operador, no hay que asumirlo como un fracaso, sino como una primera etapa de la angioplastia, ya que habitualmente el segundo intento resulta muy fácil por la formación de los microcanales que comunican ambos lúmenes verdaderos.

## Vía Retrógrada

Lesión del vaso donante. Éstas se manifiestan de variadas formas:

Trombosis del vaso donante, habitualmente a partir de las septal donde transita el microcatéter. Para evitar ello es muy importante y mandatorio mantener ACT mayor o igual a 350 segundos, debiéndose controlar cada 30 minutos.

La disección de la arteria donante frecuentemente se produce por intubación profunda al momento de la captura de la guía externalizada con un lazo. Una forma de prevenirlo es externalizar la guía junto al microcatéter y con suavidad recapturar la guía a través del lazo evitando la sobre intubación del catéter guía. En el caso de la externalización de la guía retrógrada, también es mandatorio ingresar el microcatéter al catéter guía varios centímetros. Es de gran ayuda hacer atrapamiento de la guía externalizada en el catéter guía, lo que incrementa enormemente el soporte con alta probabilidad de éxito en esta maniobra. Si pese a ello se fracasa otra forma práctica de para proteger el ostium de la arteria es ingresando un extensor de catéter que además ayudará a la externalización de la guía.

Otra complicación es el espasmo del vaso donante. Muchas veces se suma alguna otra lesión significativa que, con el microcatéter, puede producirse isquemia prolongando el procedimiento al tener que tratar inicialmente este problema antes de dedicarse a la oclusión crónica. Y, aunque parece un problema sencillo, éste tiene mortalidad intra procedimiento cuando los pacientes además poseen enfermedad de múltiples vasos y, peor aún, si además la fracción de eyección del ventrículo izquierdo se encuentra deprimida.

## Del canal donante

Con los materiales actuales, el atrapamiento de las guías o de los microcatéteres son raros, por lo que deben ser utilizados estos últimos en vez de balones OTW.

El problema más frecuente es la perforación o formación de hematoma secundario a la ruptura del canal.

En el caso de una colateral epicárdica, el peligro de tamponamiento es alto, aunque muchas veces basta con hacer presión negativa en el canal aspirando en forma mantenida por unos minutos a través del microcatéter. En los pacientes con cirugía cardíaca previa a esta complicación, frecuentemente no se producen complicaciones mayores, pero no es poco frecuente que el hemopericardio ocurra en una zona que forma un bolsillo comprimiendo una cavidad fácilmente colapsable como la aurícula, generando así un tamponamiento clínico con grave compromiso hemodinámico. Por ello, en los casos de pacientes con cirugía cardíaca previa, y al revés de lo que pensamos, se debe actuar de manera inmediata tratando de parar el sangrado, evitando así esta temible complicación, tal como lo mencionamos anteriormente.

En otras oportunidades se produce disección del vaso epicárdico donante. Su consecuencia dependerá de la cuantía de otras colaterales donantes que atenuarían la isquemia producida por esta complicación. Muchas veces la disección es producto de la inyección a través del microcatéter, con el fin de visualizar el vaso contralateral distal a la oclusión.

En el caso de microcanales septales, lo más frecuente es la rotura hacia el ventrículo izquierdo o al septum formando un hematoma. Estas complicaciones la mayoría de las veces no poseen consecuencias serias. Habitualmente, puede producir dolor que no pasa más allá de eso y esto no obliga a suspender el procedimiento sino sólo buscar otro canal que comunique con el vaso. Pero se han reportado casos de enorme hematoma septal que comprime la cavidad ventricular derecha con deterioro hemodinámico. En estos casos, se obliga a obliterar el canal septal tanto anterógrado como retrógrado implantando *coils* por ambas vías, con lo que se controla la alimentación del hematoma con

resolución del cuadro rápidamente. No deben utilizarse materiales trombóticos, dado que estos caen a la cavidad ventricular izquierda, con la consecuente embolia.

Se debe tener consideración del retiro del material utilizado a través de la vía retrógrada, ya que éste puede lesionar el vaso o el canal donante, ya sea septal o epicárdico. Para ello, alojar siempre el microcatéter en el canal donante mientras se realizan las dilataciones e implante de los stents. Y, al concluir la angioplastia, retirar el microcatéter del canal donante en rotación y del vaso. Finalmente, el microcatéter debe salir junto a la guía, la que se expone fuera de éste, sólo en su extremo distal *floppy*.

En resumen, con el fin de disminuir la probabilidad de complicaciones, se sugiere rutinariamente cumplir esta "receta de cocina"

1. Siempre inyección contralateral usándola de referencia para la reentrada.
2. Si no hay camino definido, usar guías poliméricas que navegarán en una disección controlada.
3. En caso de cap proximal indefinido, utilizar el IVUS para identificarlo o preferir desde un principio el abordaje retrógrado.
4. En el caso de que el cap distal sea en bifurcación, muy frecuente en el caso de arteria descendente anterior, preferir la vía retrógrada evitando la disección del ramo secundario.
5. Una vez reentrado en lumen distal, siempre cambiar la guía de oclusión a través del microcatéter por la guía de angioplastia habitual, preferentemente con técnica de atrapamiento.
6. Una vez reentrado, asegurarse, si es posible, de estar en lumen verdadero bajo visualización con IVUS.
7. Utilizar las guías para lo que fueron hechas: Las guías duras de puntas cónicas son para puncionar o penetrar y no para navegar por trayecto no definido.
8. Proteger el ostium del vaso retrógrado en la externalización.
9. Proteger el canal donante con el microcatéter.
10. En las predilataciones, utilizar balones pequeños, de preferencia no complacientes, incrementando los diámetros en forma progresiva.
11. Siempre vigilar el ACT que sea sobre 250 seg en abordaje anterógrado y 350 seg en el retrógrado.
12. Siempre vigilar los catéteres guías evitando embolias de aire o trombos.

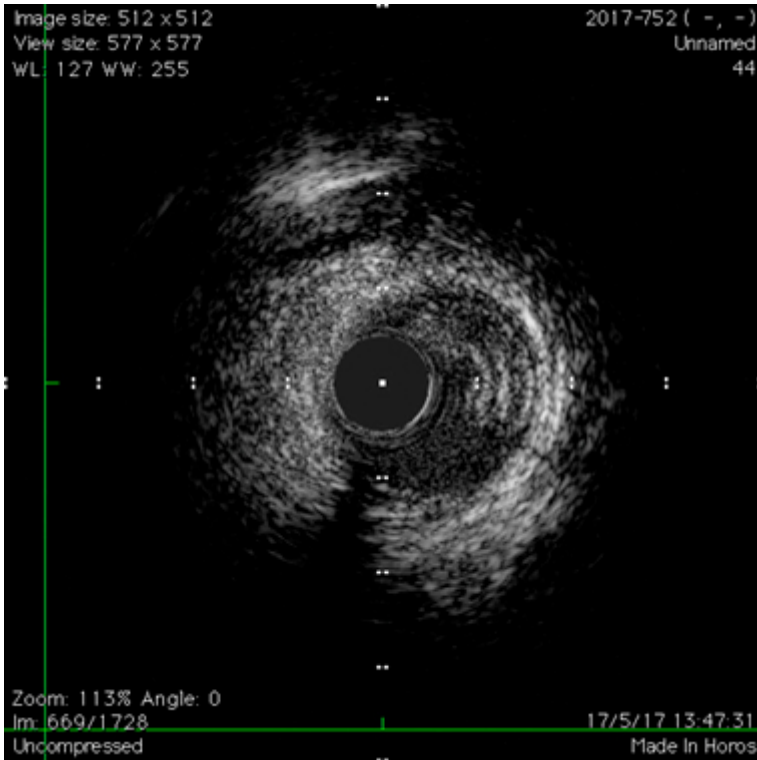
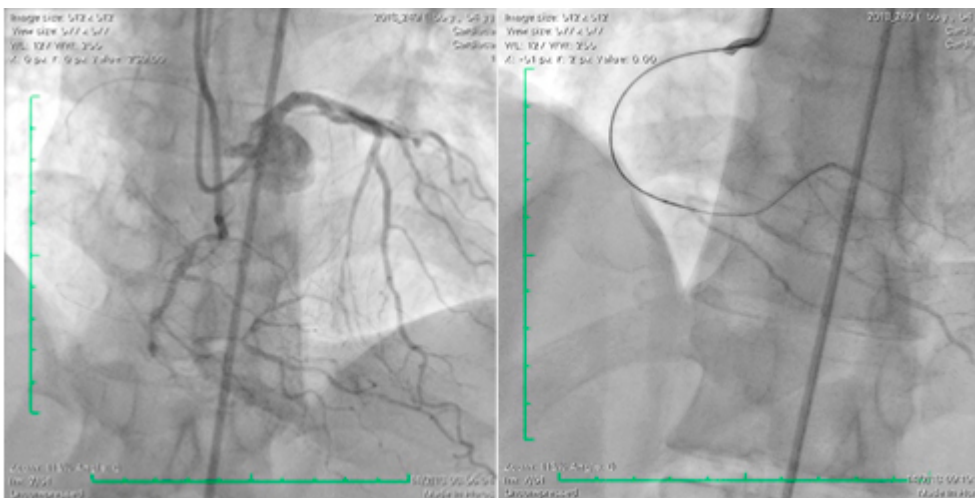


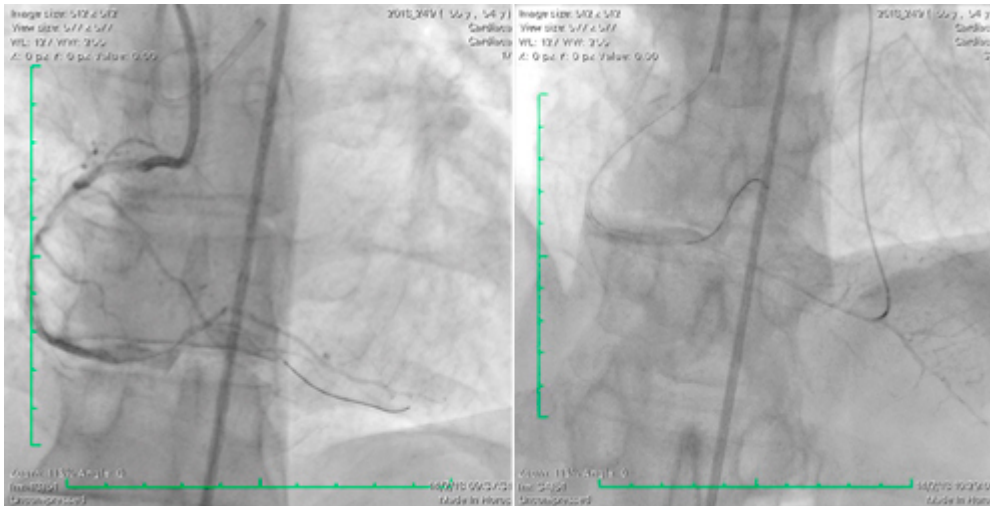
Imagen 2. IVUS que confirma estar en falso lumen tras predilatación previo al implante de stents. Entre las 12 y las 4 de la imagen se visualiza el lumen verdadero.

### Cuadro de imágenes 2

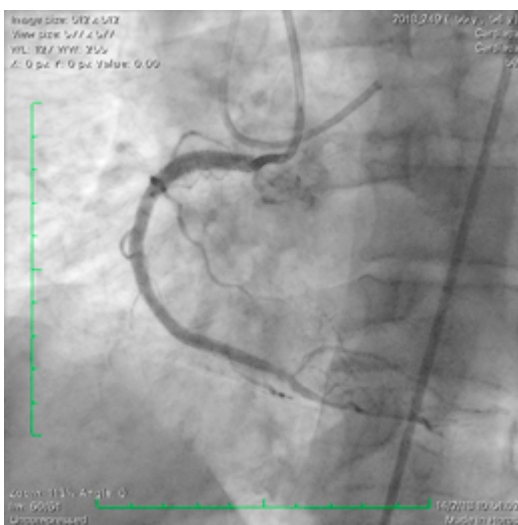


Pérdida de la descendente posterior causado por oclusión de la coronaria derecha previa a la cruz. La guía reentra en la retroventricular.





Tras la predilatación con balón se pierde la descendente posterior obligando a recuperarla abordando por vía retrógrada.



Se implantan los stents desde antes de la cruz hasta el ostium de la coronaria derecha con buen resultado.

## Referencias Bibliográficas

- Judith Karacsonyi, Dimitri Karpaliotis et al. *Prevalence, indications and management of balloon uncrossable chronic total occlusions: Insights from a contemporary multicenter US registry.*
- Debabrata Dash. *Complications encountered in coronary chronic total occlusion intervention: Prevention and bailout. Review Article. Indian Heart Journal 68 (2016) 737-746.*
- Patel SM, Pokala NR. et al, *Prevalence and treatment of "balloon-uncrossable" coronary chronic total occlusions. The Journal of Invasive Cardiology [01 Feb 2015, 27(2):78-84]*
- Abdul-rahman R. Abdel-karim, et al, *Interventricular Septal Hematoma and Coronary-Ventricular Fistula: A Complication of Retrograde Chronic Total Occlusion Intervention. Case Reports in Cardiology Volume 2016, Article ID 8750603.*

*-Galassi. Percutaneous Coronary Interventions For Chronic Total Occlusions. Galassi's Tips & Tricks. 2008.*

*-Siddharth M. Patel, et al. Prevalence and Treatment of "Balloon-Uncrossable" Coronary Chronic Total Occlusions.*

*-Journal of invasive cardiology Volume 27 - Issue 2 - February, 201*

*-A Grantham. A First Report from the OPEN CTO (OUTCOMES, PATIENTS HEALTH STATUS AND EFFICIENCY IN CHRONIC TOTAL OCCLUSION HYBRID PROCEDURES) Trial Investigators, TCT 2015.*