

Via de acesso transcava



Dr. David Hernández

Angiografía de Occidente

Colombia, Cali

Desde o primeiro implante percutâneo da valva aórtica (TAVI) realizado em 2002 pelo Dr. Alan Cribier, em Ruan, França[1], o número de procedimentos aumentou exponencialmente.

A evolução dos sistemas de liberação, os quais podem ser inseridos por introdutores de menor tamanho (14 Fr para válvulas CoreValve Evolut R® e Sapien® 3) contribuiu para a diminuição de complicações vasculares[2,3]. No entanto, existe um limitado número de pacientes nos quais não se pode realizar este procedimento pelo acesso arterial convencional (femoral) ou por acessos alternativos tradicionais como o subclávio e axilar[4], o aórtico direto[5], o transapical[6], o transcarotídeo[7] e o supraesternal[8].

A via transcava[9] surge como uma alternativa viável para a realização do implante percutâneo da valva aórtica neste tipo de pacientes.

Greenbaum et al[11], em 2016 deram a conhecer um estudo observacional com 100 pacientes que foram submetidos ao implante valvar aórtico por via transcava. O acesso vascular foi bem-sucedido em 99 de 100 sujeitos e o sucesso com o dispositivo de oclusão (Amplatzer™) foi de 98/99. Um dos casos requereu implante de stent recoberto. A sobrevida após a alta hospitalar foi de 96% e a sobrevida em 30 dias foi de 92%. As complicações vasculares maiores associadas ao acesso foram de 13%. A média de estadia hospitalar foi de 4 dias.

Pode-se concluir que a via de acesso transcava para implante percutâneo da valva aórtica é uma alternativa que exige uma adequada planificação do procedimento e que é possível realizá-lo em pacientes com risco proibitivo ou alto para cirurgia convencional por presença de contraindicações ou por múltiplas comorbidades e deficientes acessos vasculares convencionais e alternativos. A complicação mais temida associada ao procedimento é o sangramento retroperitoneal que pode ocorrer em ao redor de 1 a 2% dos casos.

PASSO A PASSO

Para escolher a via transcava é necessário fazer uma tomografia multicorte (TC) de tórax e abdómen que permita avaliar as artérias subclávias, aorta, ilíacas e femorais, a relação aorto-cava e identificar o ponto mais indicado para realizar a punção cava.

Lederman et al. sugerem que se deve escolher o ponto onde houver menor quantidade de cálcio, sem estruturas interpostas (intestino). Deve-se realizar a punção a uma distância prudente da artéria renal, da veia renal, dos vasos mesentéricos e da bifurcação aortoilíaca, para o caso de ser necessário o uso

de stent recoberto. A figura 1 resume as recomendações para a escolha do ponto de punção[10].

Procedimento:

Com o cateter preposicionado, deve-se realizar uma injeção simultânea de meio de contraste na veia cava inferior e na aorta a fim de localizar o ponto de punção por fluoroscopia. Uma vez localizado o ponto de punção, introduz-se por via arterial um fio-guia laço e alinha-se com o cateter previamente posicionado na veia cava inferior (cateter guia renal) em duas projeções (usualmente RAO 30° e LAO 60°), com o fim de que o fio-guia a inserir faça um efeito de alvo sobre o laço deslocado. Introduz-se um fio-guia de um só corpo metálico sem recobrimento hidrofílico de ponta rígida (0,014” ou 0,018”) de 260 cm ou 300 cm, o qual vai conectado em seu extremo proximal a um eletro-bisturi para que a passagem pelas estruturas seja facilitada pelo corte.

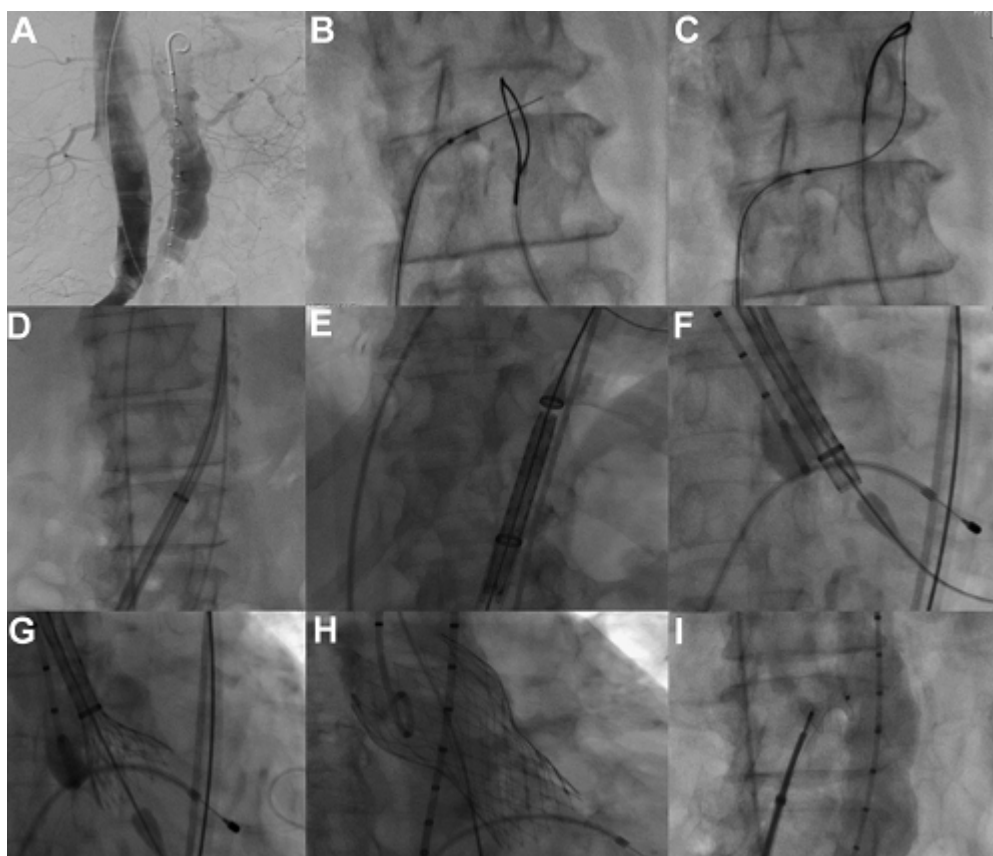
Já no lúmen aórtico, retira-se o eletro-bisturi e enlaça-se o fio-guia rumo ao arco aórtico. Procede-se a realizar dilatações da união cavo-aórtica com um balão 2,5 a 3,0 mm que tenha possibilidade de intercambiar o fio-guia 0,014” ou 0,018 por um 0,035” de alto suporte. Através deste último, avança-se o introdutor 18 F da valva percutânea. Uma vez posicionado o extremo distal do introdutor na aorta abdominal, realiza-se o procedimento de implante valvar percutâneo da mesma forma que por um acesso arterial femoral tradicional.

Depois de realizado o implante da valva, deve-se proceder a ocluir o *shunt* arteriovenoso com um dispositivo de oclusão tipo Amplatzer™ (AGA Medical Corporation). É preferível que se utilize o de comunicação interventricular Nº 8 (9-VSD-MUSC-008). Injeta-se meio de contraste para descartar vazamentos retroperitoneais que, caso se apresentem, recomenda-se insuflação de balão complacente utilizado na pós-dilatação da endoprótese para a oclusão temporal das estruturas vasculares. Caso o vazamento retroperitoneal persista, sugere-se o uso de stent recoberto em aorta. Uma vez descartada a presença de vazamentos, retiram-se os introdutores. FIGURA 2[9]

FIGURA 1: Recomendações para a escolha do ponto de punção

Recommendation (CA-TAVR eligibility)	Favorable; Uncertain; Unfavorable
Aortic Ca²⁺ / thickening / ectasia	Aortic calcium grade 2
Target entry site lumbar vertebra	Mid Body L3 (L3.0)
Orthogonal projection	Anteroposterior
Caval-aortic distance X-Y	6 mm
Interposed structures	none
Nearby structures	Bowel anterior to target
Caval lumen diameter	23 mm
Aortic lumen diameter (+3/0/-1.2cm)	15 mm / 16 mm / 14 mm
Target distance above aorto-iliac bifurcation	12 mm
Target distance below R renal artery	75 mm
Endograft bailout limb access	RCIA 5.2 mm, LCIA 3.0 mm
Femoral to target centerline distance	24 cm
Mesenterics	Celiac patent; SMA patent
Caveat & Comments	15x20 mm target window

FIGURA 2



(A) Flebografia e aortografia antes do procedimento; (B) Fio-guia Confianza Pro 12 entrando no laço na aorta; (C) Fio-guia capturado pelo laço e inserido na aorta ascendente; (D) Introdutor 18-F a partir do acesso venoso que conecta a veia femoral à aorta; (E F) Medtronic CoreValve ReValving™ sendo inserido no trato de saída do ventrículo esquerdo; (G e H) Liberação da prótese; e (I) oclusão da fístula cavo-aórtica com dispositivo Amplatzer™ Muscular VSD Occluder.

JACC Cardiovascular Interventions Sep 2014, 7 (9) 1075-1077.

BIBLIOGRAFIA

1. Cribier A, Eltchaninoff H, Bash A, Borenstein N, Tron C, Bauer F, et al. Percutaneous transcatheter implantation of an aortic valve prosthesis for calcific aortic stenosis: first human case description. *Circulation*. 2002;106:3006-8.
2. John Webb, MD, Gino Gerosa, MD, Thierry Lefèvre, MD, Jonathon Leipsic, MD, Mark Spence, MD, Martyn Thomas, MD.....Thomas Walther, MD et al, Thirty-day Outcome Following CoreValve Evolut R Transcatheter Aortic Valve Implantation: An All-comers Prospective Study. *JACC* 64, NO. 21,2014. <http://dx.doi.org/10.1016/j.jacc.2014.09.026>
3. Nils Perrin, Marco Roffi, Angela Frei, Anne-Lise Hachulla, Christoph Ellenberger, Hajo Müller, Mustafa Cikirikcioglu, Marc Licker, Stephane Noble. Thirty-day Outcome Following CoreValve Evolut R Transcatheter Aortic Valve Implantation: An All-comers Prospective Study. *Revista Española de cardiología* 2016. DOI:1016/j.rec.2016.11.024.
4. Ribeiro, Henrique Barbosa, & Rodés-Cabau, Josep. (2012). Trans-subclavian access in transcatheter aortic valve implantation (TAVI): an elegant alternative for non-ideal candidates to the transfemoral access method. *Revista Brasileira de Cardiologia Invasiva*, 20(3), 233-235. <https://dx.doi.org/10.1590/S2179-83972012000300003>.
5. Bapat, V., Khawaja, M. Z., Attia, R., Narayana, A., Wilson, K., Macgillivray, K., Young, C., Hancock, J., Redwood, S. and Thomas, M. (2012), Transaortic transcatheter aortic valve implantation using

- edwards sapien valve. *Cathet. Cardiovasc. Intervent.*, 79: 733–740. doi:10.1002/ccd.23276
6. Jörg Kempfert, Ardawan J. Rastan, Friedrich-W. Mohr, Thomas Walther; A new self-expanding transcatheter aortic valve for transapical implantation — first in man implantation of the JenaValve™. *Eur J Cardiothorac Surg* 2011; 40 (3): 761-763. doi: 10.1016/j.ejcts.2010.12.063
 7. Alexandre Azmoun, Nicolas Amabile, Ramzi Ramadan, Saïd Ghostine, Christophe Caussin, Sahbi Fradi, François Raoux, Philippe Brenot, Remi Nottin, Philippe Deleuze; Transcatheter aortic valve implantation through carotid artery access under local anaesthesia *Eur J Cardiothorac Surg*, 2014; 46 (4): 693-698. doi: 10.1093/ejcts/ezt619
 8. Andy C. Kiser, William W. O'Neill, Eduardo de Marchena, Richard Stack, Mauricio Zarate, Antonio Dager, Michael Reardon; Suprasternal direct aortic approach transcatheter aortic valve replacement avoids sternotomy and thoracotomy: first-in-man experience *Eur J Cardiothorac Surg*, 2015; 48 (5): 778-784. doi: 10.1093/ejcts/ezu524.
 9. Pedro O. Martinez-Clark, Vikas Singh, Jairo A. Cadena, Angela Maria Cucalon Reyes, Cesia Gallegos, Antonio Dager, Adam Greenbaum William W. O'Neill ; Transcaval Retrograde Transcatheter Aortic Valve Replacement for Patients With No Other Access First-in-Man Experience With CoreValve ; *JACC: Cardiovascular Interventions* Sep 2014, 7 (9) 1075-1077; DOI:
 10. &