


Aterectomía rotacional: manejo de las complicaciones y su prevención



Dr. Sebastián Peralta

Sanatorio G?emes, Buenos Aires. Argentina
Argentina

La calcificación de la arteria coronaria (CAC) es un marcador de la aterosclerosis avanzada y un predictor de futuros resultados clínicos adversos. La CAC está relacionada con la edad avanzada, la diabetes mellitus y la disfunción renal, y se asocia con un aumento de la rigidez de las paredes arteriales. Además, la angioplastia coronaria de las lesiones calcificadas se asocia con peores resultados. Predominantemente, y en nuestro medio, los pacientes con CAC se manejan con angioplastia con balones convencionales, como balones de alta presión, o balones especiales (de corte) con posterior implante de stent farmacológico, y muchas veces, no cumplen con el resultado óptimo de la angioplastia y, en consecuencia, con malos resultados clínicos. Las lesiones coronarias muy calcificadas durante la intervención coronaria percutánea pueden causar subexpansión del stent y forzar el malposicionamiento debido al aumento de la resistencia de la placa y la anatomía tortuosa¹.

Uno de los estudios pioneros en este tipo de lesiones fue el ORBIT II, que fue diseñado para evaluar la seguridad y eficacia del sistema de aterectomía rotacional en el tratamiento de lesiones coronarias gravemente calcificadas. El mismo mostró una marcada reducción en la mortalidad, las tasas de *slow flow* o *no reflow*, y las complicaciones cardíacas posteriores al procedimiento. Esto ha permitido que el tratamiento de las lesiones calcificadas sea más seguro, factible y exitoso, aunque estas técnicas no están exentas de complicaciones, las cuales se pueden prevenir y tratar si tenemos conocimiento de las mismas, y es lo que comentaremos en esta revisión.

Los datos sólidos sobre las complicaciones y los modos de fallo más comúnmente reportados asociados con los dispositivos aterectomía rotacional son limitados².

Las complicaciones clínicas más comúnmente reportadas son la disección (entre 2,7% y 6,3%) y la perforación (entre 4,1% y 19%) y fueron resueltos con stents forrados, stents convencionales o balones y cuando fue necesario con cirugía. Los problemas relacionados con el dispositivo más comúnmente reportados incluyeron el desprendimiento de la oliva o el daño estructural del dispositivo. El componente del dispositivo más dañado fue el RotaWire™. El vaso más común asociado con los eventos fue la arteria descendente anterior izquierda (31,4%), seguida de la arteria coronaria derecha (26,9%), la circunfleja izquierda (21,6%) y el tronco de la coronaria izquierda (6,4%)¹.

Cuando planeamos realizar la aterectomía rotacional, debemos evaluar las condiciones generales del paciente, como los signos vitales y la función cardíaca. Aunque no hay evidencia con respecto a la presión arterial durante el procedimiento, es importante mantener la presión arterial sistólica ≥ 120 mmHg para la prevención de complicaciones del flujo coronario⁴.

A continuación, mencionaremos algunas complicaciones relacionadas al procedimiento:

Fenómeno de *no reflow*

El flujo lento es la complicación más frecuentemente observada con aproximadamente 5-20 % de los casos, y varía ampliamente en la literatura. La longitud de la placa y la relación entre la oliva y la arteria se informaron como los determinantes del *no reflow*.

Si se produce el flujo lento TIMI-2, la rotablación debe detenerse temporalmente hasta que se restablezca el flujo de TIMI-3. Si la presión arterial cae después del *no reflow*, se pueden utilizar vasopresores y, si esto no funciona, se podrían utilizar dispositivos de asistencia ventricular. Los vasodilatadores intracoronarios como el nitroprusiato y la nitroglicerina se utilizan para tratar el flujo lento.

Table 6 Prevention and bailout for slow flow

From: Clinical expert consensus document on rotational atherectomy from the Japanese association of cardiovascular intervention and therapeutics

Prevention or bailout	Concept	Specific methods
Prevention	Do not make a large amount of debris in a session	Appropriate burr size Short ablation time Avoid excessive speed down
Prevention	Maintain sufficient blood pressure	Keep SBP \geq 120 mmHg (at least 100 mmHg) Use of diluted noradrenaline Consider IABP when low SBP is derived from low cardiac function
Bailout	Immediate treatment is most important	Check the change of ST-segment, vital signs, and symptom (chest pain) between sessions Use of diluted noradrenaline if SBP fall Use of intra-coronary vasodilators such as nitroprusside

SBP systolic blood pressure, IABP intra-aortic balloon pumping

Perforación

La perforación coronaria debido a la oliva es la complicación más grave, y la incidencia de perforación es de aproximadamente el 1 %. El riesgo de perforación depende en gran medida de las características de la lesión, como la tortuosidad de los vasos o la excentricidad de la calcificación. La selección del tamaño adecuado de la oliva y el uso de dispositivos de imagen intravascular ayudaría a los operadores a seleccionar el tamaño apropiado y disminuir así el riesgo de perforación. Para resolver la misma es necesario contar con un kit de pericardiocentesis y stents forrados.

Table 7 Prevention and bailout for coronary perforation/rupture

From: Clinical expert consensus document on rotational atherectomy from the Japanese association of cardiovascular intervention and therapeutics

Prevention or bailout	Concept	Specific methods/comments
Prevention	Risk assessment is of utmost importance for prevention of perforation following RA	Greater risk in lesions with an angulation Risk of perforation is greater in eccentric calcification than in concentric calcification
Prevention	Use appropriate burr size, and select appropriate RotaWires	Do not push the burr too much, just deliver the burr to the lesion Small burrs (≤ 1.5 -mm) would be the choice for the high-risk lesions Interpretation of guidewire bias derived from intravascular imaging would be important to select appropriate RotaWires
Bailout	Keep the RotaWire within the lesion, when perforation occur	Do not be panic. Remove the Rota system with keeping the RotaWire within the lesion Covered stents and pericardiocentesis would be necessary in most cases Contact cardiovascular surgeons immediately in case of unsuccessful percutaneous bailout

Con respecto a los daños del dispositivo, se sabe que, cuanto más tortuosidad del vaso, morfología alterada de la placa, aumento de velocidad y pasadas (más de 20 en 5 min) de la oliva, más riesgo de ruptura, por lo que se recomienda revisar el cable antes de la implantación y evaluar con cautela la tortuosidad de la cuerda de rotablación. Si bien no hay informes que describan el manejo de la ruptura en el sistema de rotablación coronaria, los operadores deben retirar cuidadosamente el cable del dispositivo y abrir un nuevo dispositivo⁴.

A continuación, se describen algunas de las complicaciones y técnicas para su resolución:

Atrapamiento de la oliva: fenómeno de Kokeshi

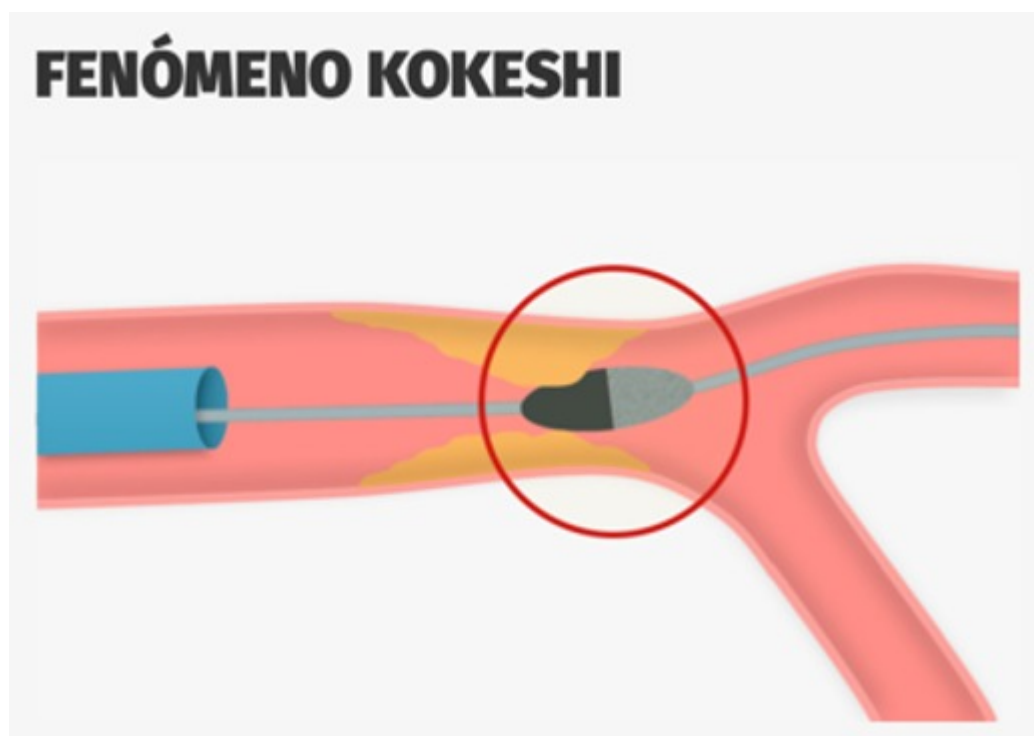


Figura 1

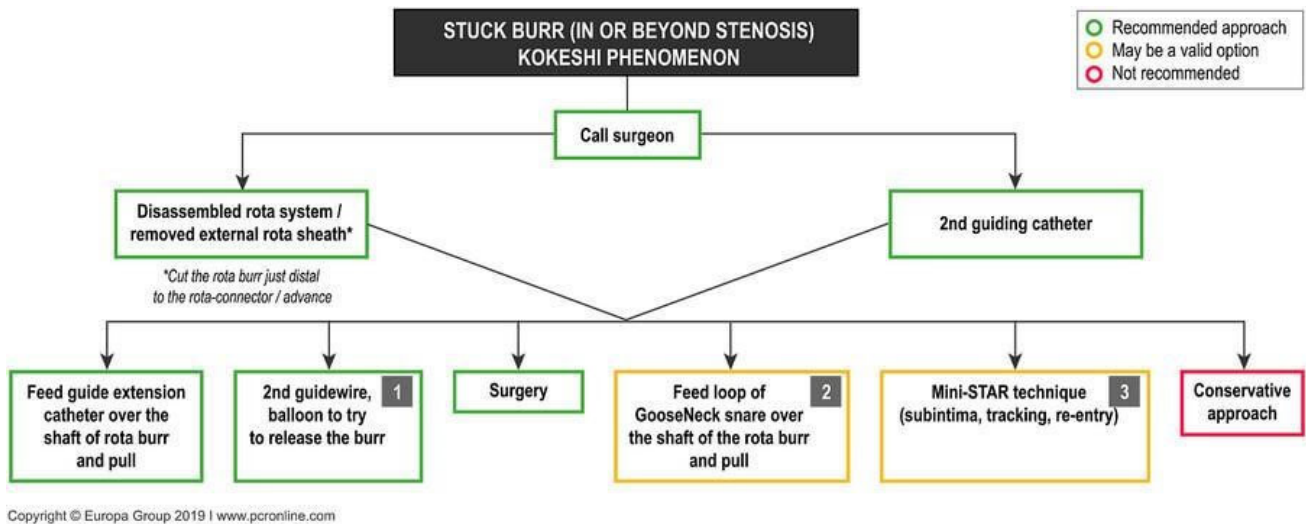
El atrapamiento de la oliva es una complicación cuya incidencia no está disponible en registros multicéntricos, pero sí en estudios de un solo centro que van del 0,4 % al 0,8 %. Puede ocurrir a partir de varios mecanismos. Uno de ellos es el “fenómeno de Kokeshi” en donde la oliva está atrapada en la porción distal del estrechamiento proximal (Figura 1). Este tipo de atrapamiento de rebabas puede ocurrir después de una manipulación forzada con pequeñas olivas. Otro mecanismo es el atrapamiento de la oliva relacionada con la angulación del vaso. Dado que la forma de la oliva es elipsoide y el revestimiento de diamante no está disponible en la parte trasera de la oliva, ésta, puede quedar atrapada en el sitio de la angulación. Para evitar el atrapamiento de la oliva, los operadores deben tener cuidado con la reducción de la velocidad de rotación, el sonido de la ablación y la resistencia durante la manipulación de la oliva. Si los operadores se encuentran en esta situación, es importante tener calma. Se debe evaluar la presencia de flujo anterógrado, las elevaciones del segmento ST en el ECG y el dolor torácico del paciente. Si no hay flujo anterógrado más allá de la oliva atrapada, el rescate percutáneo sería muy difícil. Si el flujo anterógrado está presente sin elevaciones del segmento ST, los operadores tendrían tiempo para considerar las técnicas de rescate percutáneo.

Aunque ha habido varias técnicas de rescate percutáneo en la literatura, la principal diferencia entre varias técnicas era si se debía usar un catéter guía adicional o no (catéter guía único). Si los operadores seleccionan el sistema de doble guía, se podría intentar dilatar la parte proximal de la oliva atrapada usando un balón. Si los operadores seleccionan el sistema de guía único, el siguiente paso dependería del tamaño del catéter guía (≥ 8 Fr o ≤ 7 Fr). Si, por otro lado, los operadores usaran un sistema de guía ≥ 8 Fr, se podría dilatar la parte proximal usando un balón. Sin embargo, si los operadores utilizaron un sistema de guía de ≤ 7 Fr, los operadores deben tirar de la vaina del eje de transmisión y evaluar si se destraba. Otra opción podría ser utilizar una segunda cuerda y traspasar la lesión por vía subintimal y colocar un balón de diámetro pequeño e inflarlo a la altura de la oliva, con la posibilidad de destrabar la misma (técnica ministar) aunque no es la primera opción por el riesgo que esto implica de perforación/disección).

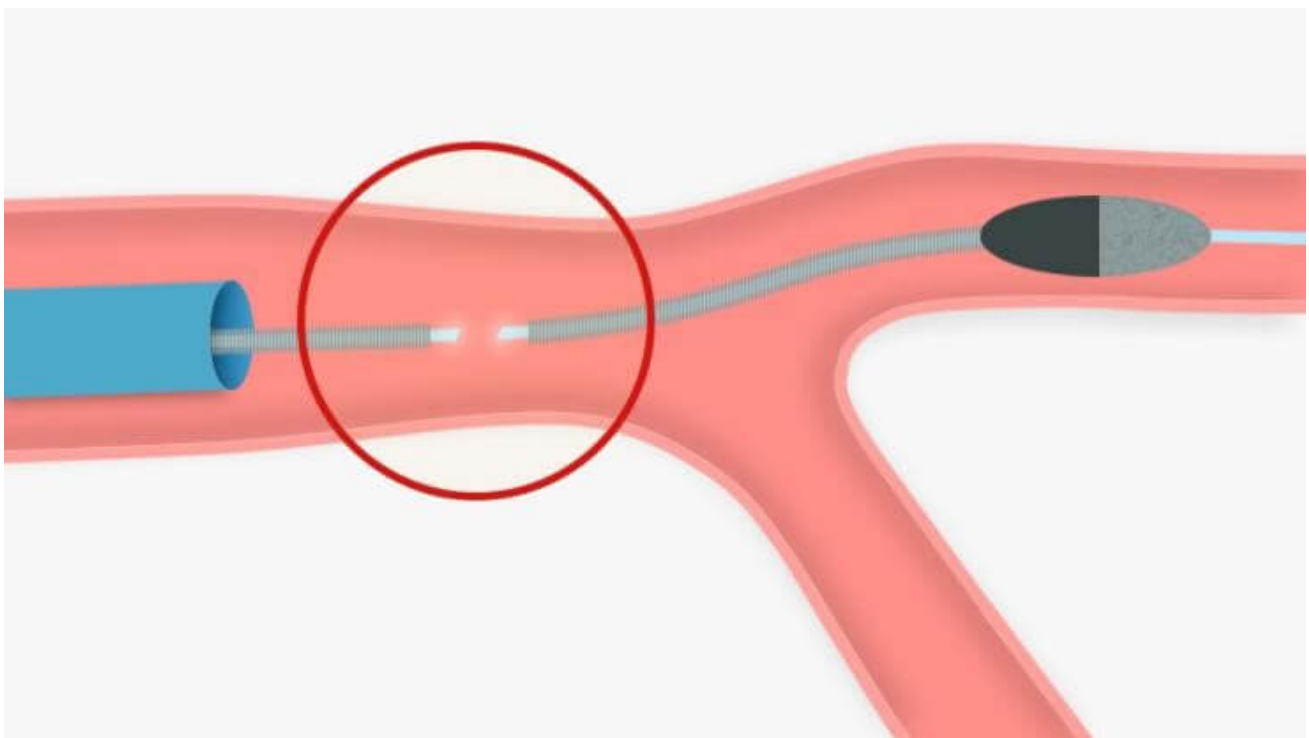
Table 8 Prevention and bailout for burr entrapment

From: Clinical expert consensus document on rotational atherectomy from the Japanese association of cardiovascular intervention and therapeutics

Prevention or bailout	Concept	Specific methods/comments
Prevention	Risk assessment is of utmost importance for prevention of perforation following RA	Do not push the burr too much, just deliver the burr to the lesion Greater risk in lesions with an angulation Be careful about rotational speed deceleration, sound of ablation, and resistance during the burr manipulation
Prevention	Do not inactivate the burr in the middle of the calcified stenosis	There is no diamond coating at the tail of the burr Moderate stenosis at the proximal of the target can be a cause of burr entrapment
Bailout	It is important to assess the situation such as the presence of antegrade flow, calmly	Do not activate the burr after burr entrapment Bailout techniques are divided to single guide bailout or double guide bailout Contact cardiovascular surgeons immediately in case of unsuccessful percutaneous bailout



Desconexión de la Rotawire





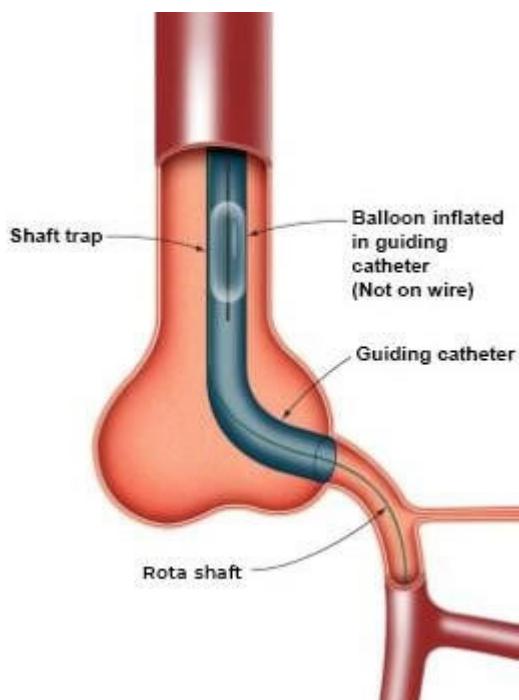
La desconexión de la RotaWire™ es una complicación rara y la incidencia no está descrita en registros multicéntricos, pero puede ser de aproximadamente el 0,4 % al 1 %. Hay dos tipos de desconexión del RotaWire™: uno es en la parte radiopaca de la RotaWire™, y la otra es en la parte radiolúcida del RotaWire™, la desconexión de la oliva es rara dado que la parte distal de la cuerda es de un diámetro de 0,014 mm y actúa como ancla para la oliva. La desconexión de la parte radiopaca es fácil de notar. Si hubiera una desconexión de la parte radiopaca del RotaWire™, los operadores deberían cambiar el RotaWire™ por una nueva y la recuperación del fragmento sería similar a la ruptura de una cuerda coronaria convencional (pasando otra cuerda e inflando un balón), y si el fragmento desconectado se encuentra distal a la placa tratada, los operadores podrían dejarlo en el vaso distal sin recuperarlo. Por otro lado, la desconexión de la parte radiolúcida del RotaWire™ es muy difícil de notar, además, habría un mayor riesgo en la recuperación de un fragmento transeccionado del RotaWire™, si la transección

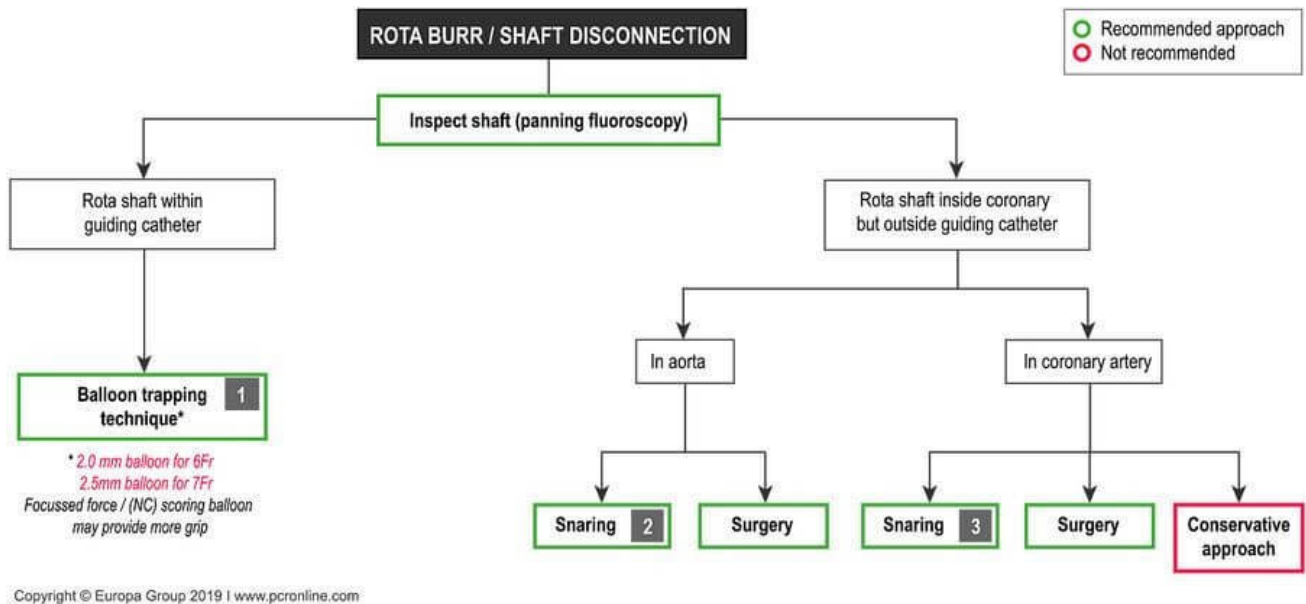
ocurriera en la parte radiolúcida, debido a que la parte proximal del fragmento desconectado invisible del RotaWire™ puede dañar la pared proximal del vaso, incluso la pared aórtica durante la recuperación por el filo que posee. El IVUS puede ser útil para identificar el fragmento invisible de la cuerda que podría estar dentro o fuera del catéter guía. El primer paso para lidiar con esta complicación consiste en inspeccionar el eje mediante fluoroscopia de panorámica para determinar dónde se ha producido la desconexión y siempre debemos ser conscientes de que la cirugía podría ser necesaria.

Algunas técnicas podrían ser:

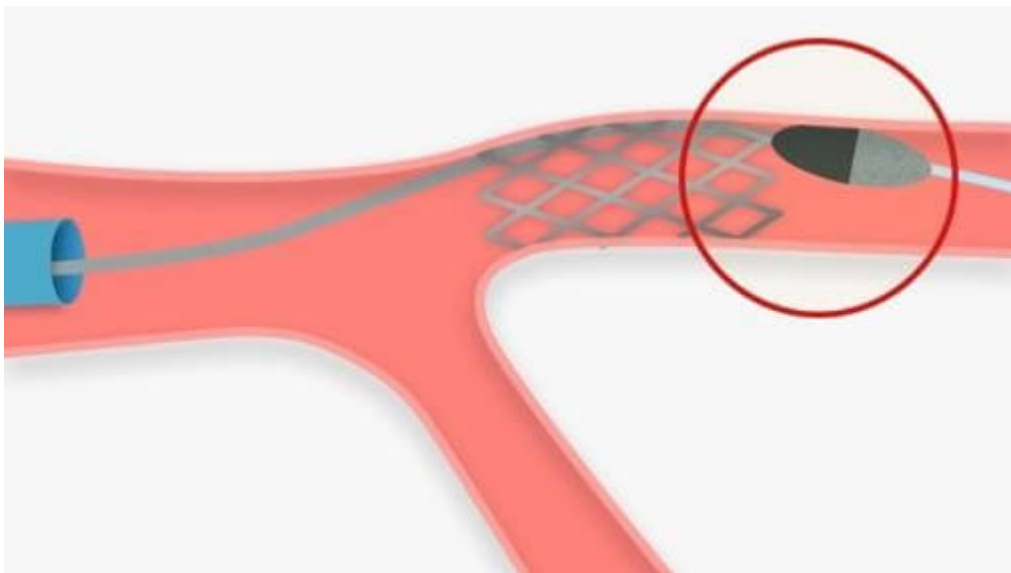
-Técnica de captura con balón: Si una parte del eje de rotación todavía está en el catéter guía, podría retirarse atrapándolo entre un balón inflado en el catéter guía y la pared del catéter. Si el fragmento dentro del catéter guía es más corto, es posible avanzar con una extensión del catéter guía.

-Utilizar lazos para poder atrapar la parte desconectada de la RotaWire™

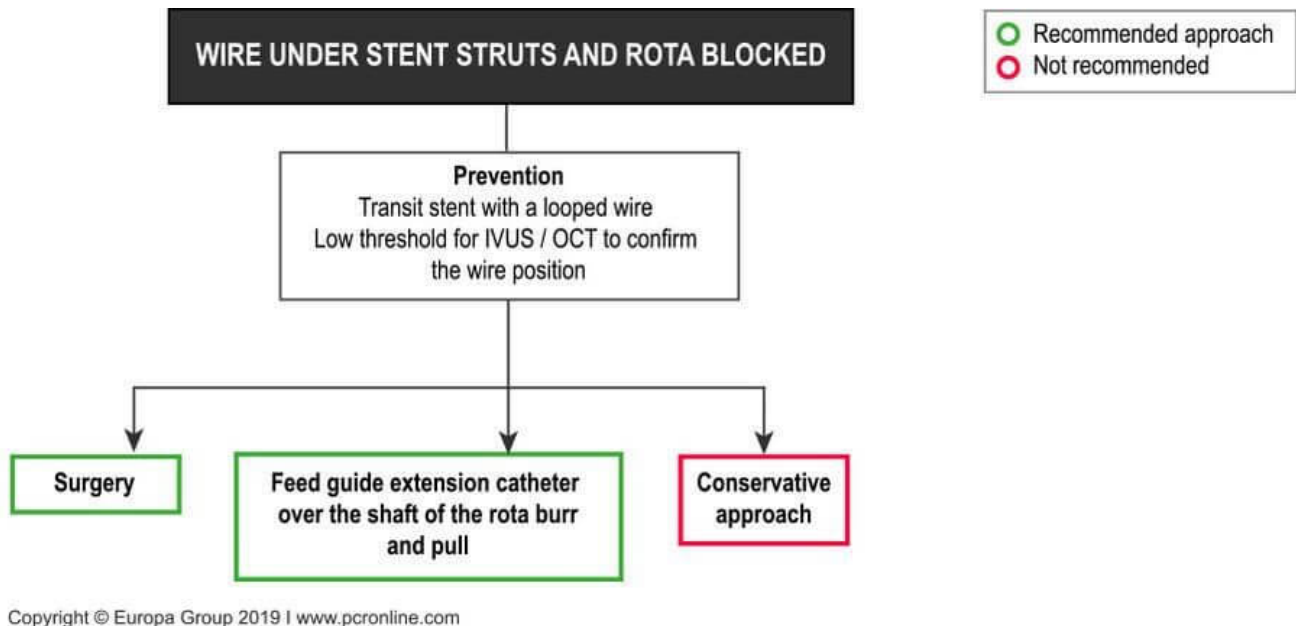




Cable debajo de los struts del stent y rotación bloqueada



Otra de las complicaciones que podría existir, si bien es muy infrecuente, es cuando la rotación se bloquea y se ve que la RotaWire™ está debajo de los struts del stent. Las opciones disponibles para lidiar con una rotación bloqueada son limitadas y lo que se recomienda es evaluar la situación utilizando IVUS/OCT para confirmar la posición de la RotaWire™. Se recomienda la cirugía o evaluar la posibilidad de colocar una extensión de catéter luego de la oliva y tirar para quitarla⁶.



Referencias

1. Barbato E, Carrié D, Dardas P, Fajadet J, Gaul G, Haude M, et al. European expert consensus on rotational atherectomy. *EuroIntervention*. 2015 May 1;11(1):30–6.
2. Proty MB, Hussain HI, Gallagher S, Al-Raisi S, Aldalati O, Farooq V, et al. Rotational Atherectomy Complicated by Coronary Perforation Is Associated With Poor Outcomes: Analysis of 10,980 Cases From the British Cardiovascular Intervention Society Database. *Cardiovascular Revascularization Medicine*. 2021 Jul 1;28:9–13.
3. Alhusain R, Patel D, Osman H, Subahi A, Ahmed AK, Shaikheldin A, et al. Coronary Intra-orbital Atherectomy Complications and Procedural Failure: Insight From the Manufacturer and User Facility Device Experience (MAUDE) Database. *Cureus*. 2023 Jun 22;
4. Sakakura K, Ito Y, Shibata Y, Okamura A, Kashima Y, Nakamura S, et al. Clinical expert consensus document on rotational atherectomy from the Japanese association of cardiovascular intervention and therapeutics. Vol. 36, *Cardiovascular Intervention and Therapeutics*. Springer Japan; 2021.
5. Ayoub M, Tajti P, Ferenc M, Akin I, Behnes M, Neumann FJ, et al. Feasibility and outcome of the Rotapro system in treating severely calcified coronary lesions: The Rotapro study. *Cardiology Journal*. 2023 Aug 31;30(4):526–33.
6. Barbato E, Gallinoro E, Abdel-Wahab M, Andreini D, Carrié D, di Mario C, et al. Management strategies for heavily calcified coronary stenoses: an EAPCI clinical consensus statement in collaboration with the EURO4C-PCR group. *European Heart Journal*. 2023 Nov 1;44(41):4340–56.