

# Cirurgia Mitral minimamente invasiva e angioplastia coronária percutânea. Ponto de encontro com um caso na sala híbrida.



**Dr. Benigno Ferreira**

Instituto Cardiovascular de Mínima Invasión  
México, Guadalajara

## Introdução:

A cirurgia da válvula mitral que precisa de ponte coronária tem uma mortalidade maior do que a cirurgia valvar ou coronária isoladamente.<sup>1</sup> Especialmente, os pacientes de alto risco, idade avançada e múltiplas co-morbidades, têm maior probabilidade de complicações na intervenção cirúrgica dupla.<sup>2</sup>

Muitos centros têm avaliado a possibilidade de diminuir a agressão cirúrgica, oferecendo uma troca valvar minimamente invasiva mais uma angioplastia coronária.<sup>3,4</sup> As vantagens da mínima invasão são a redução do trauma, diminuição do sangramento e rápida recuperação.<sup>5</sup> A sobrevivência da angioplastia coronária com stents liberadores de medicamentos tem melhorado, e este procedimento diminuiu notavelmente a morbidade peri-operatória. A combinação destas abordagens na sala híbrida oferece uma alternativa interessante e menos agressiva.

## Caso Clínico:

Paciente mulher de 54 anos, obesa, hipertensa e diabética tipo II, com osteoporose, hipotireoidismo e cardiopatia isquêmica. Foi submetida previamente às seguintes intervenções: 1- Cirurgia de revascularização coronária em 2009 com ponte mamária a DA e ponte safena a marginal e safena a coronária direita. 2- Reoperação 3 meses depois por oclusão das pontes safenas e insuficiência mitral aguda isquêmica, com realização de outra ponte safena a coronária direita e troca valvar com prótese mecânica. 3- Mediastinitis com necessidade de lavado e nova sutura esternal por deiscência da ferida cirúrgica.

Três anos após a paciente apresentou-se com quadro de falha cardíaca aguda e isquemia inferior. A Radiografia demonstra o que foi mencionado (fig 1), o Eco cardiograma demonstra a disfunção da prótese com trombose valvar (Fig 2) e na angiografia observou-se a obstrução da ponte safena a coronária direita e lesão crítica da coronária direita nativa (Fig 3).

A equipe multidisciplinar decidiu realizar o seguinte: Trombectomia da prótese minimamente invasiva com técnica assistida por vídeo e angioplastia da coronária direita na sala híbrida (Fig 4). A abordagem foi por mini toracotomia submamária a 4 cm, evitando as aderências retro esternais, com canulação femoral periférica guiada pela fluoroscopia para a circulação extracorpórea (Fig 5 y 6). Retirou-se um trombo do lado ventricular conseguindo a função da prótese (Fig 7).

Logo após da cirurgia realizou-se angioplastia com dois stents liberadores de everolimus implantados em sobreposição (4.0x38 e 4.0x24mm) (Fig 8). A paciente foi medicada com 300 mg de aspirina no início da cirurgia, 100 U/K de heparina durante a circulação extracorpórea revertido logo completamente para um TCA menor de 140. O clopidogrel foi administrado em dose de 150 mg após a hemostasia cirúrgica e 150mg adicionais ao final da angioplastia. O sangramento total foi de 90 ml, não precisou transfusão e foi extubada no quirófano. A paciente ficou um dia na UTI e 4 dias na sala geral.

#### Discussão:

Em um esforço de reduzir a agressão cirúrgica, os cirurgiões estão mudando para técnicas minimamente invasivas. Com isto se consegue uma recuperação mais rápida e reduzir as complicações associadas à cirurgia cardíaca. A parceria com os cardiologistas intervencionistas na sala híbrida permite tratar simultaneamente casos como aquele que foi apresentado. Na atualidade nossa equipe realiza todas as intervenções valvulares por mínima invasão e quando é necessário e não tem lesão proximal da DA, favorecemos ao paciente com solução híbrida. Isto é uma alternativa terapêutica que deveria ser o resultado do consenso entre o paciente e a equipe multidisciplinar.

#### CONCLUSÕES

O enfoque híbrido, combinando o melhor da cirurgia minimamente invasiva e as técnicas por cateter, oferece aos pacientes uma morbidade perioperatoria reduzida. É especialmente útil nos pacientes de alto risco e em reoperações. Em nosso caso, resolveu-se uma urgência da forma menos agressiva com uma abordagem integral resolvido em um só evento e conseguindo assim uma rápida recuperação sem complicações.

Conflito de interesse: O Doutor Benigno Ferreira é proctor e consultor da Medtronic em cirurgia cardíaca minimamente invasiva.

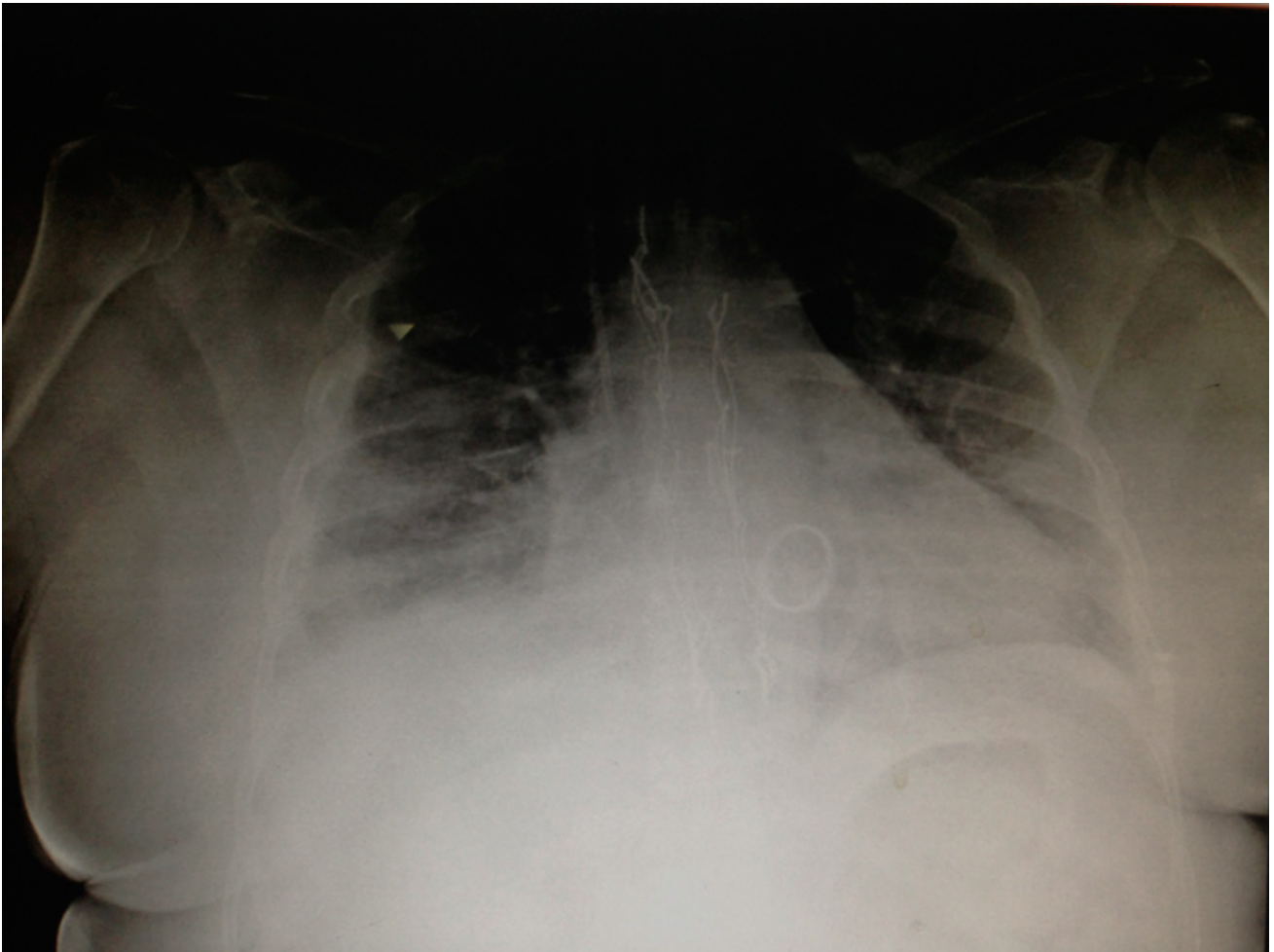
#### Referências:

- Hannan EL, Wu C, Bennett EV, Carlson RE, Culliford AT, Gold JP, et al., Risk index for predicting in-hospital mortality for cardiac valve surgery. *Ann ThoracSurg* 2007;80:921–929.
- ThouraniVH, WeintraubWS, Craver JM, Jones EL, Gott JP, Brown WM, et al. Influence of concomitant CABG and urgent/emergent status on mitral valve replacement surgery. *Ann ThoracSurg* 2000;70:778–783.
- Hao Hong, Long Wu, Qiang Wang, Yu D. Peng, Nian G. Dong. Results of a single-stage hybrid procedure for patients with coronary and mitral valvedisease. *Int J Card* 2016;206:328-329.
- Santana O, Funk M, Zamora C, Escolar E, Lamas GA, Lamelas J. Staged percutaneous coronary intervention and minimally invasive valve surgery: Results of a hybrid approach to concomitant coronary and valvular disease. *J ThoracCardiovascSurg* 2012;144:634-9
- Raja SG, Navaratnarajah M. Impact of minimal access valve surgery on clinical outcomes: current best

available evidence. J Card Surg. 2009;24:73-9.

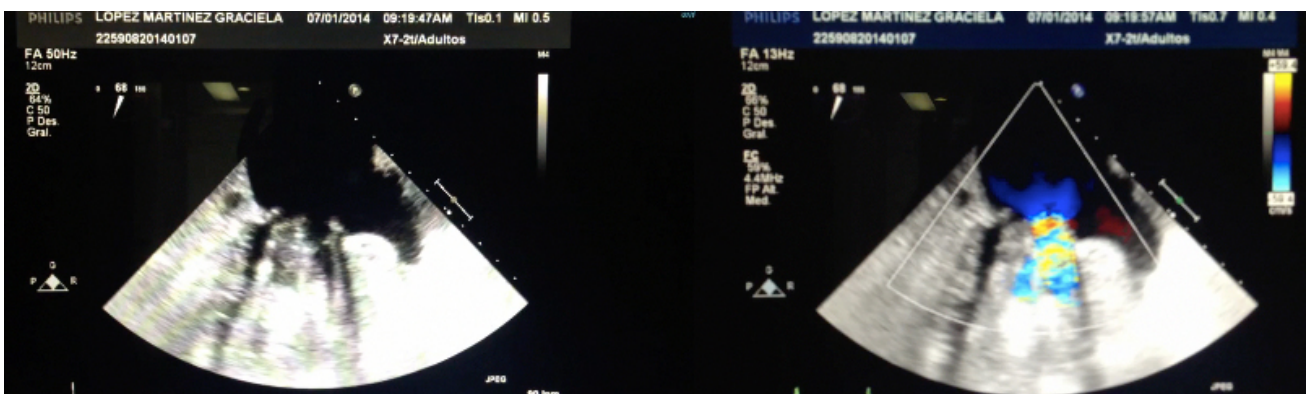
Figuras:

1- Radiografía de tórax



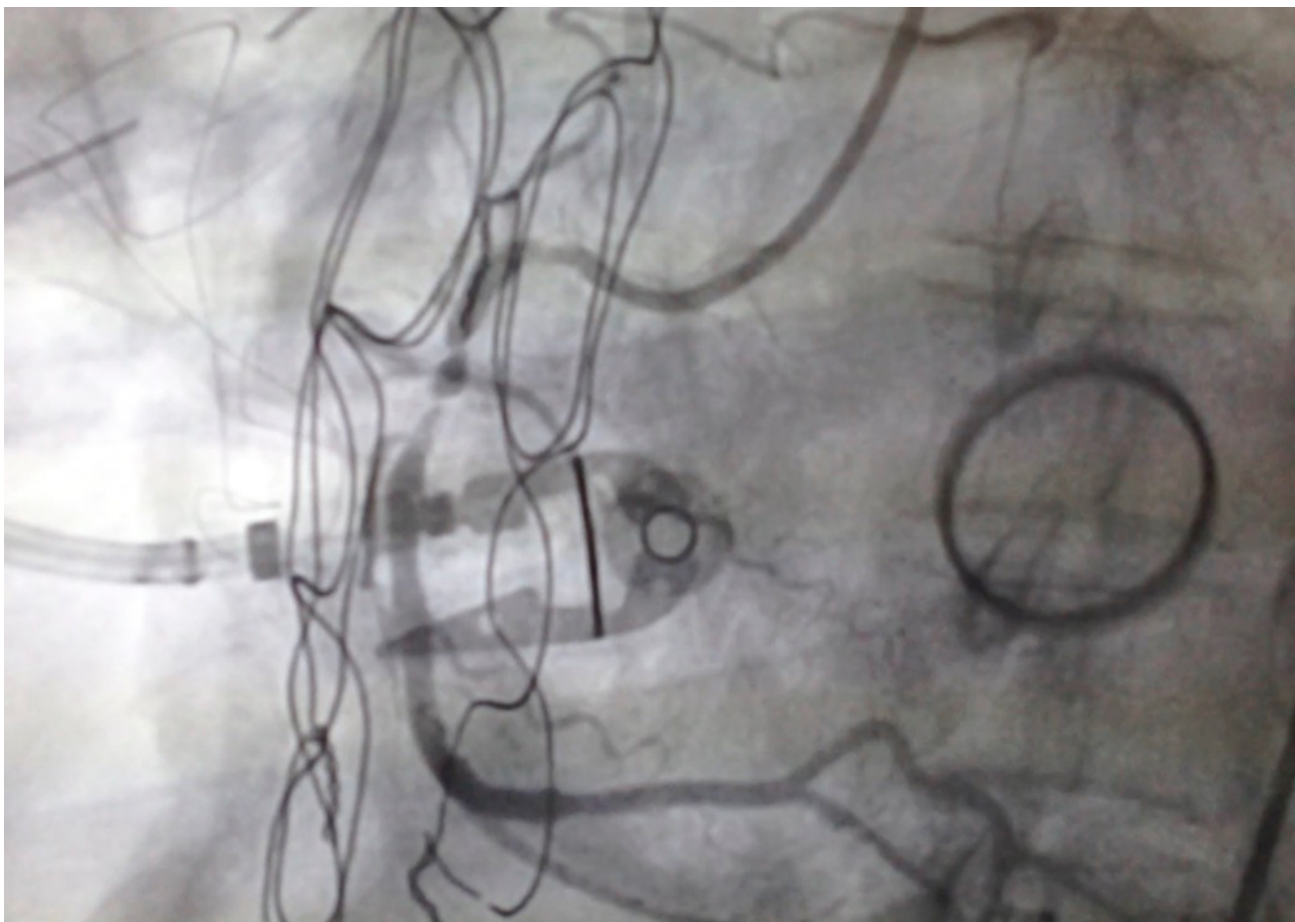
Radiografía de tórax

2- Eco cardiograma Doppler



Eco cardiograma Doppler

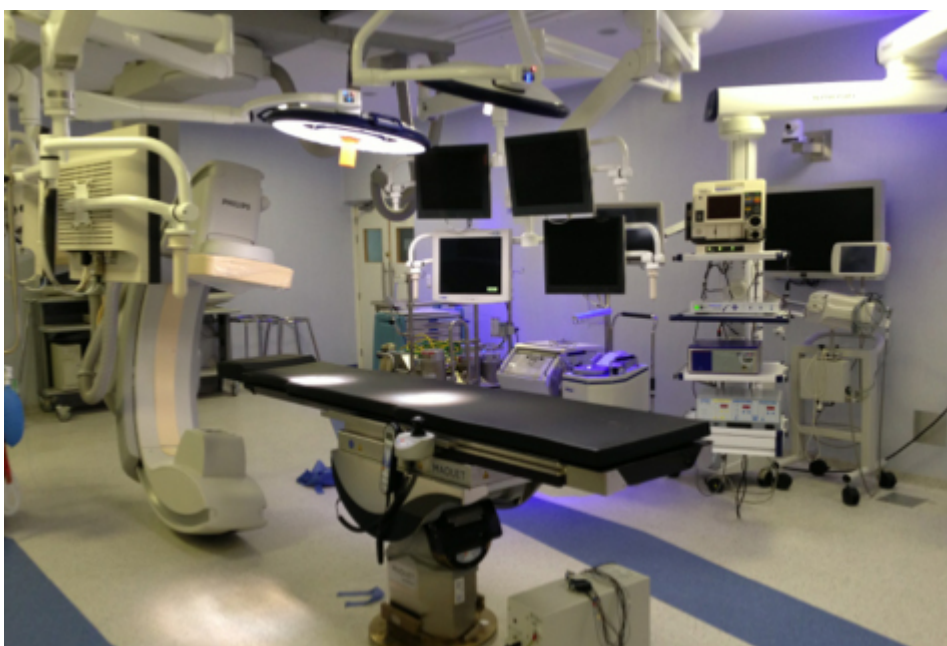### 3- Angiografia



Angiografía

---

### 4- Sala híbrida de Hemodinâmica

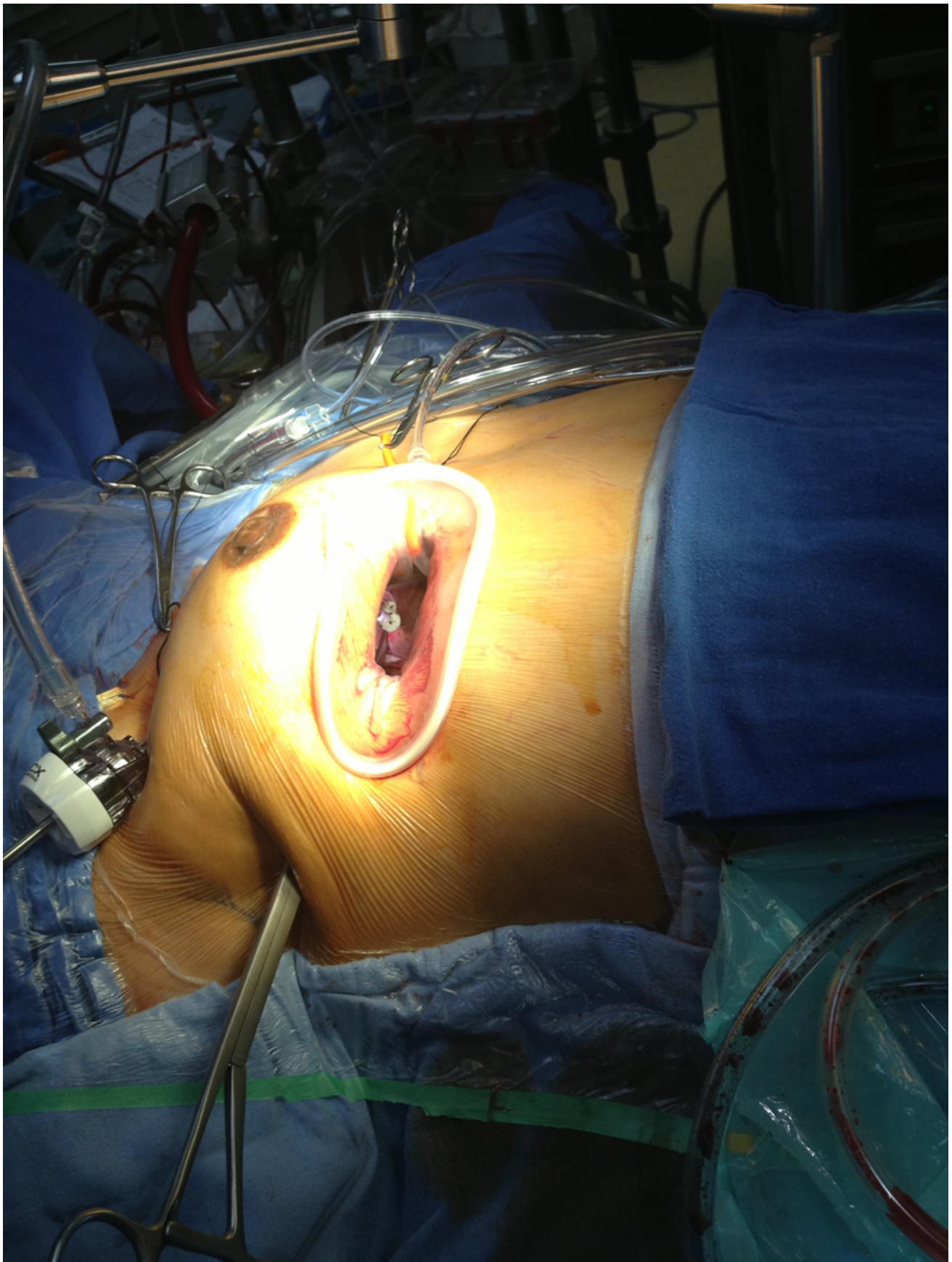

Sala híbrida de Hemodinâmica

---

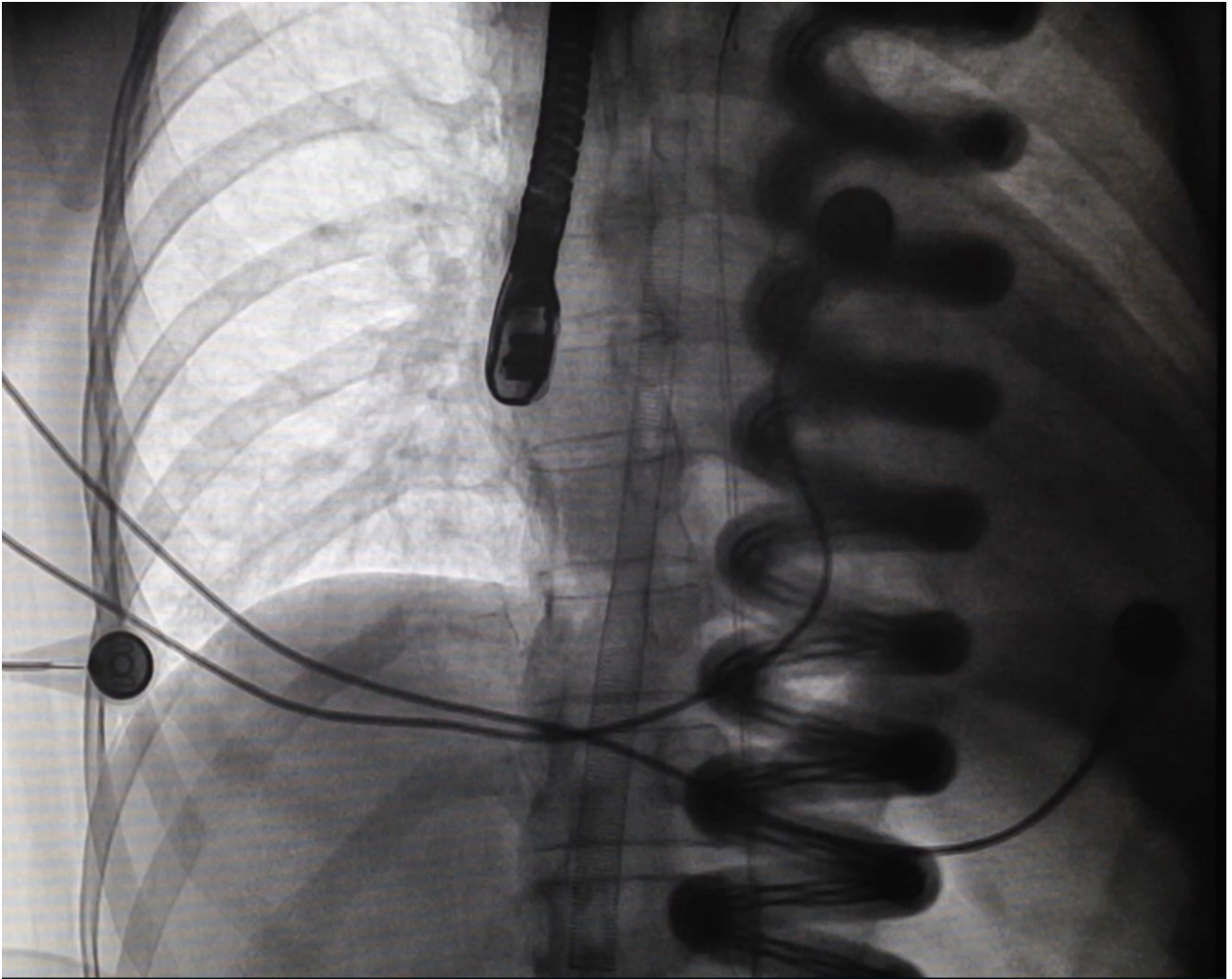


## 5- Mini toracotomia submamária



Mini toracotomia submamária

## 6- Canulação guiada pela flourosopia

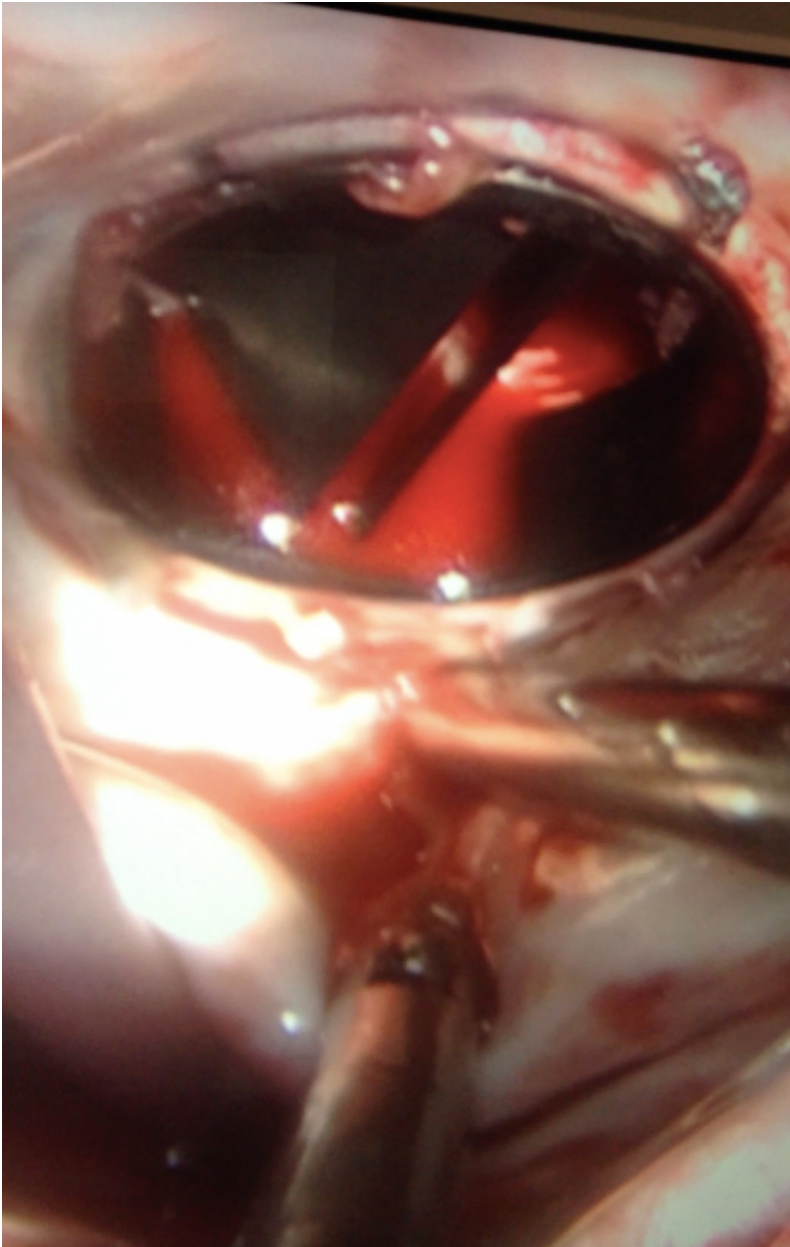


Canulação guiada pela flouroscoopia

---

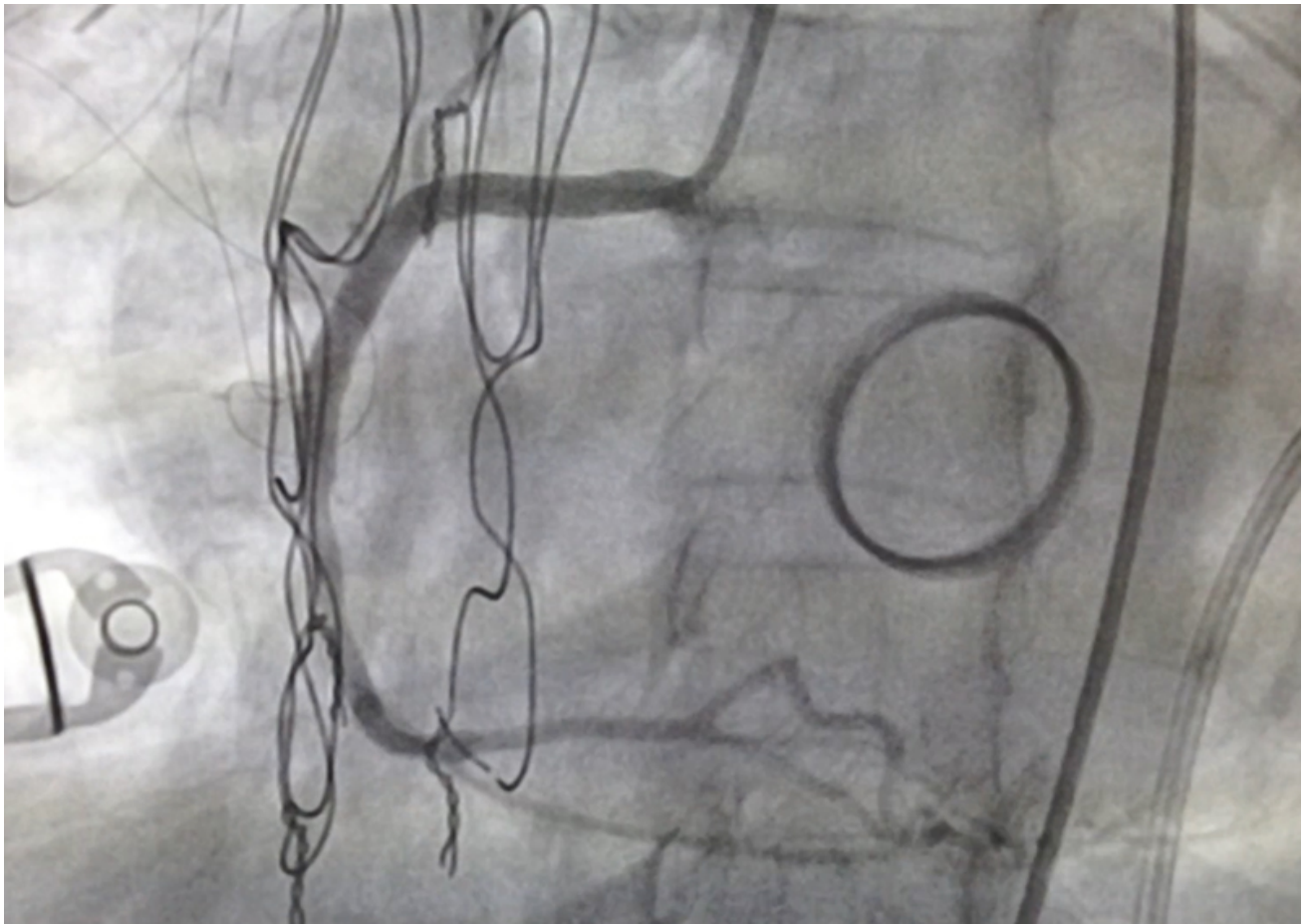
## 7- Prótese mitral





Prótese mitral

8- Angioplastia a coronária direita



Angioplastia a coronária direita