


# Dispositivos y algoritmos para el manejo de lesiones coronarias calcificadas



**Dr. Reinaldo Venegas**

Hospital Grant Benavente, Concepción. Chile.

Chile

La prevalencia de la enfermedad coronaria calcificada aumenta con la edad, las comorbilidades tales como la enfermedad renal crónica, el tabaquismo, diabetes, hipertensión -entre otros. La presencia de calcificaciones moderadas y severas se reporta en un 20% en pacientes sometidos a angioplastia <sup>1</sup>.

Las calcificaciones se asocian a mayor mala aposición de los struts y menor lumen residual, factores que se asocian a la trombosis de los stents. Además, mayor tasa de disecciones, oclusión de rama lateral, perforaciones e infarto peri procedimiento, lo que se traduce en un mayor número de eventos cardiovasculares en el seguimiento <sup>1</sup>.

Por lo antes señalado, es que se requiere realizar un adecuado manejo de la placa calcificada, para lo cual, se dispone en la actualidad de diversos dispositivos que describiremos a continuación.

## Balones semicomplacientes y no complacientes

Si bien son muy utilizados, debieran reservarse para lesiones con calcificaciones no severas. Los no complacientes permiten dilatar a altas atmósferas (20-24 atm), pero, habitualmente, dilatarán en la zona más complaciente, opuesta a la zona más calcificada. Esto puede resultar en perforaciones o disecciones importantes. Además, no es raro ver el efecto “pepita de sandía” hacia segmentos sin lesión significativa. Finalmente, la estructura de estos balones es más susceptible de perforarse en presencia de protrusión de calcio <sup>2</sup>

## Balones de corte

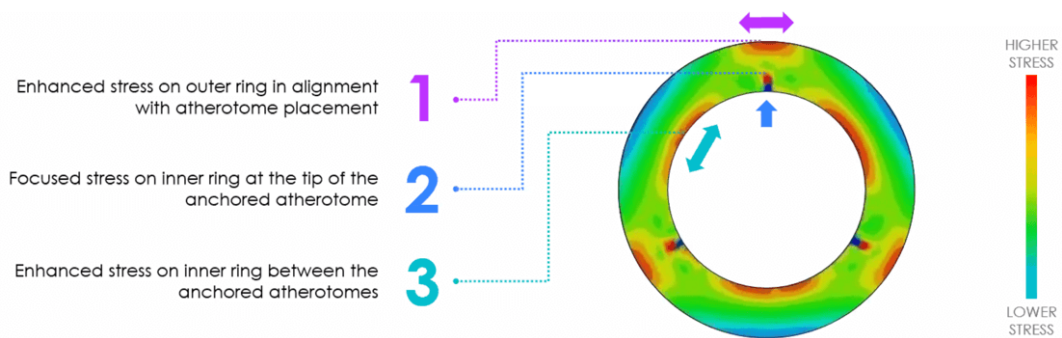
Existen dos tipos: los *Cutting Balloons* y los *Scoring Balloons*. Sus diferencias radican en el tipo de balón que utilizan y en el mecanismo de corte que emplean. Los primeros son balones no complacientes (NC), que tienen micro cuchillas en su superficie para producir pequeñas incisiones que generan disecciones predecibles, mejorando al compliance de la placa, permitiendo una expansión más simétrica (figura 1).

Los *scoring balloon* son balones semi complacientes (SC) que presentan hebras o hélices metálicas o de nylon, las cuales generan los cortes. La presencia de estas hélices hace que la fuerza radial sea ejercida sobre ellas, realizando las incisiones en la placa. Además, permite el anclaje del balón y evitar el efecto de “pepita de sandía”.<sup>3-4</sup>

Uno de los problemas de los *cutting balloon* era su perfil de cruce, lo cual mejoró con los *scoring balloon*, sin embargo, el nuevo dispositivo de *cutting*, el Wolverine™ (Boston Scientific) tiene un mejor perfil de cruce, comparable con los *scoring balloon*. (Wolverine vs NSE ALPHA de Nipro)<sup>5</sup>

Su uso está recomendado en las lesiones calcificadas, reestenosis, lesiones aorto ostiales.

**Atherotomes Work in 3 Ways to Amplify and Focus Stress in a Calcified Lesion to Create Predictable, Controlled Fractures**



1. Xiaodong Zhu et al., Circ Rep 2021; 3: 1 – 8 doi: 10.1253/circrep.CR-20-0070. Results of computer models are not predictive of clinical performance. Clinical results may vary.

Figura 1. Mecanismo acción aterótomos

Cutting Balloon™ Flextome (Boston Scientific): constaba de 3 micro cuchillas longitudinales (aterótomos). Su perfil de cruce era bastante alto, 0,041-0,046”, lo que hacía su navegabilidad y capacidad de cruce disminuida. Fue discontinuado, dando paso a Wolverine cutting balloon™

Wolverine™ (Boston Scientific): mantiene el mismo tamaño de los aterótomos (0,005”). Sin embargo, la banda adhesiva es de menor grosor, lo que sumado a mejoras del balón logró tener un excelente perfil de cruce comparado con su antecesor y los scoring balloons (Figuras 2 y 3). Los aterótomos se anclan a la placa aumentando la presión que se ejerce a iguales atmósferas que un balón no complaciente (Figura 4).

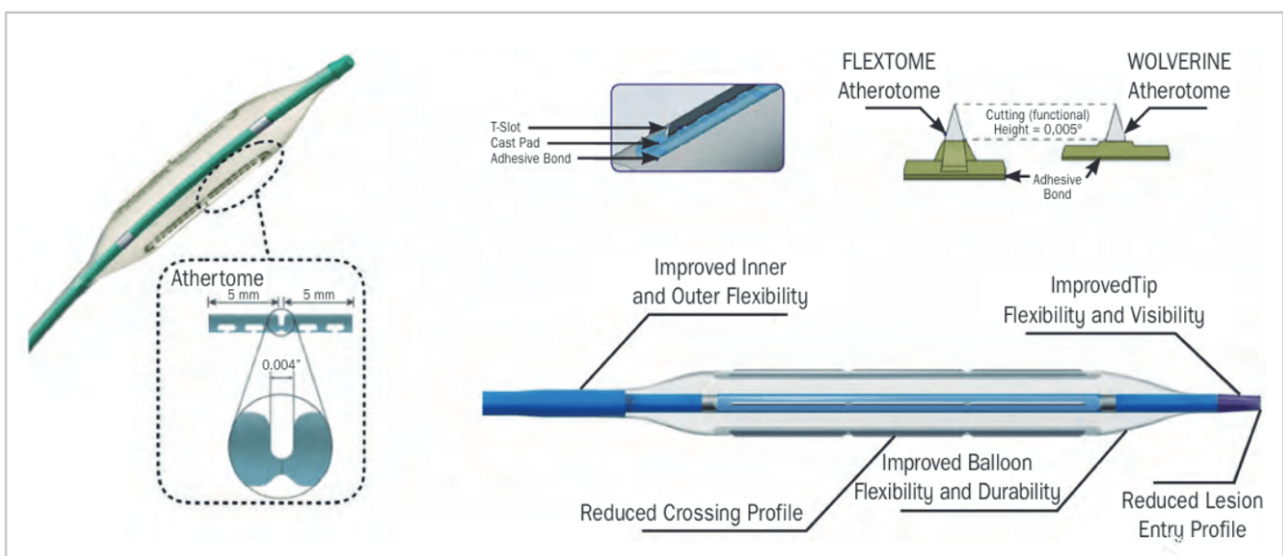


Figura 2. Diferencias Flextome™ con Wolverine™ .

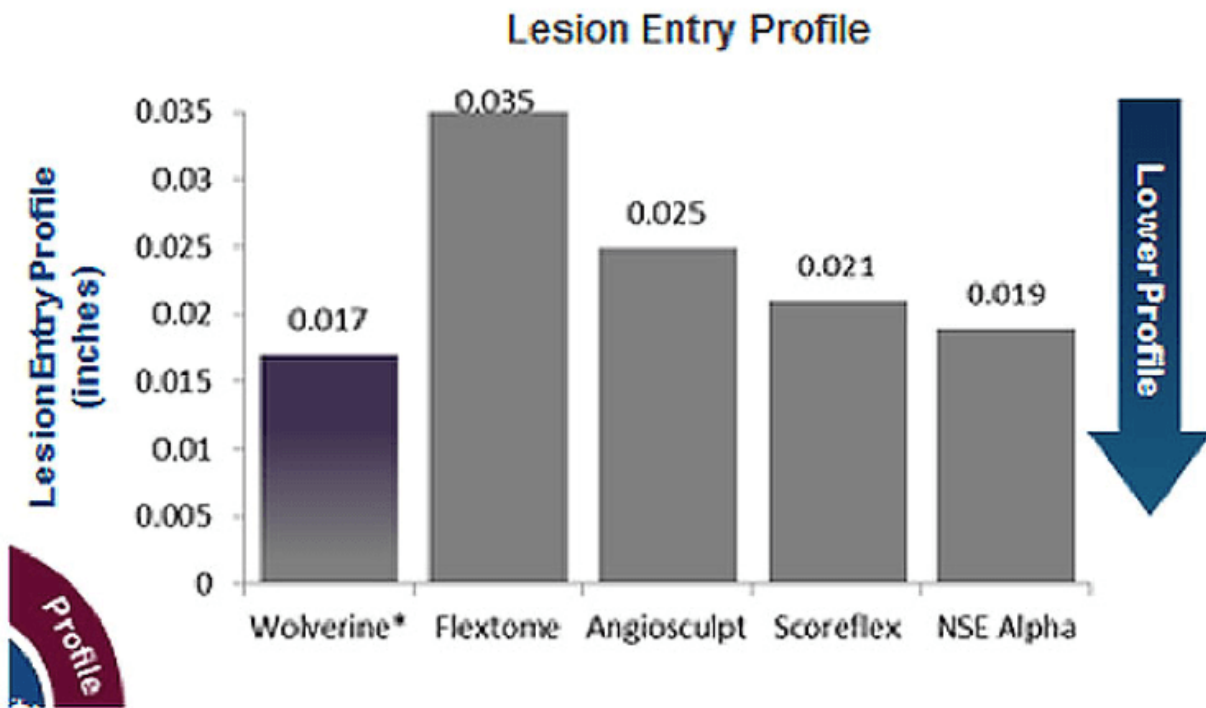



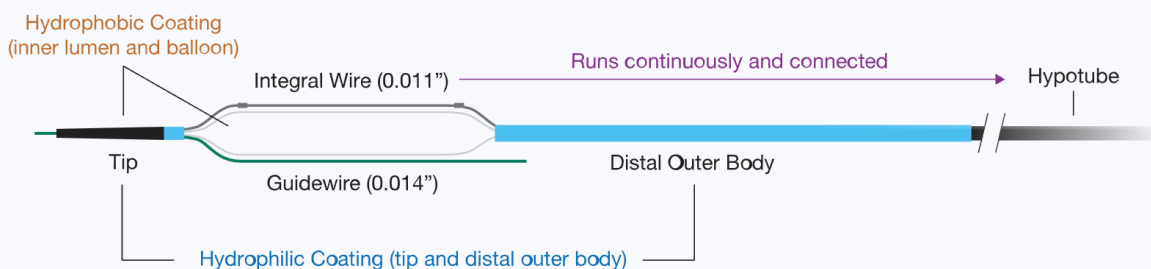
Figura 3. Comparación perfil de cruce distintos dispositivos. Fuente: Boston Scientific.

## Scoring Balloons:

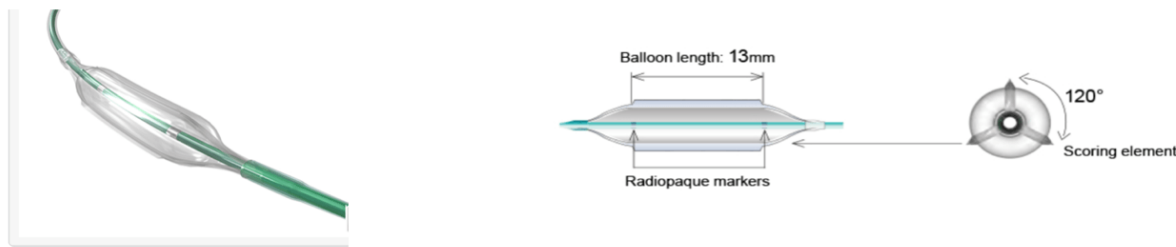
Angiosculpt (Philips): balón semicomplaciente, consta de 3-4 hélices de Nitinol. Genera una fuerza mucho mayor que los balones NC. Medidas de 2.0 a 3,5 mm de diámetro.



ScoreFlex™ (Orbus Neich): consiste en un balón en que una guía de Nitinol va desde la punta, pasa sobre el balón y luego es parte del hipotubo. El otro elemento de scoring es la guía de angioplastia que va por debajo del balón.



NSE ALPHA™ (B Braun): tres elementos de *scoring*, triangulares, dispuestos en 120°. Están anclados solo a los bordes del balón, de forma de hacerlo más flexible. Viene de 13 mm de largo y sus diámetros están disponibles de 2 a 4 mm.



## Balones de muy alta presión

OPN Sys Medical™: es una doble capa de balón que permite insuflaciones de hasta 35 a 40 atm sin ruptura del balón. Aunque se usan en predilatación como en postdilatación de stents, es más seguro su uso para la post dilatación.

## Tips and Tricks del uso de los balones de corte y *scoring balloon*<sup>2</sup>

- En general se recomienda ir con un tamaño 0,5 mm menor que el vaso de referencia y luego post dilatar con balones NC en relación 1:1. (recordar que el objetivo de los balones de corte es modificar la compliance de la placa)
- En balones de muy alta presión es más seguro predilatar con balón 0.5 mm menor que el tamaño del vaso y post dilatar el stent a una relación de 1:1

## Aterectomía rotacional

Diseñado para ablacionar la placa de calcio a través de un mecanismo descrito como el *differential cutting*, al actuar sobre el material inelástico calcio con mínimo efecto sobre el tejido suave. De esta forma, al realizar microfracturas en la placa cálcica, mejora su compliance y permite una mejor expansión del vaso. Las partículas de calcio liberadas son de 2.0 a 10 um, por lo tanto, pasan por la microcirculación coronaria.


El sistema está compuesto por una oliva elíptica con diamantes en su extremo distal. Va montada sobre un avanzador (RotaPro™ BSC), posee una guía especial (Rotawire™ BSC) y conectado a una consola.

A continuación, se describirán sus componentes:

Oliva: viene en tamaños de 1.25 a 2,5 mm, siendo muy excepcional el uso de las de más de 2 mm. La relación oliva-tamaño del vaso recomendada es de 0.4 – 0.6. Es importante considerar la compatibilidad con los catéteres guías.

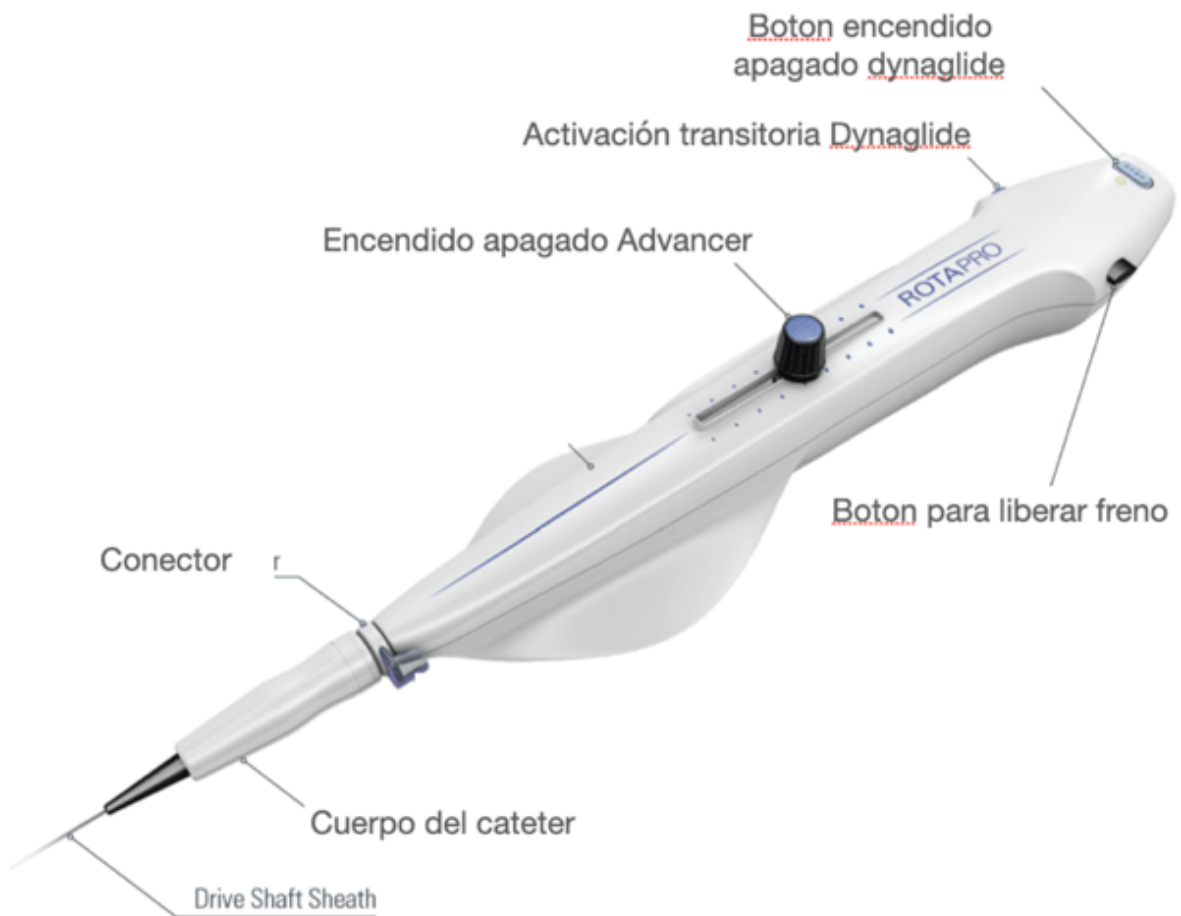**Tamaño de olivas  
y compatibilidad  
de catéter**

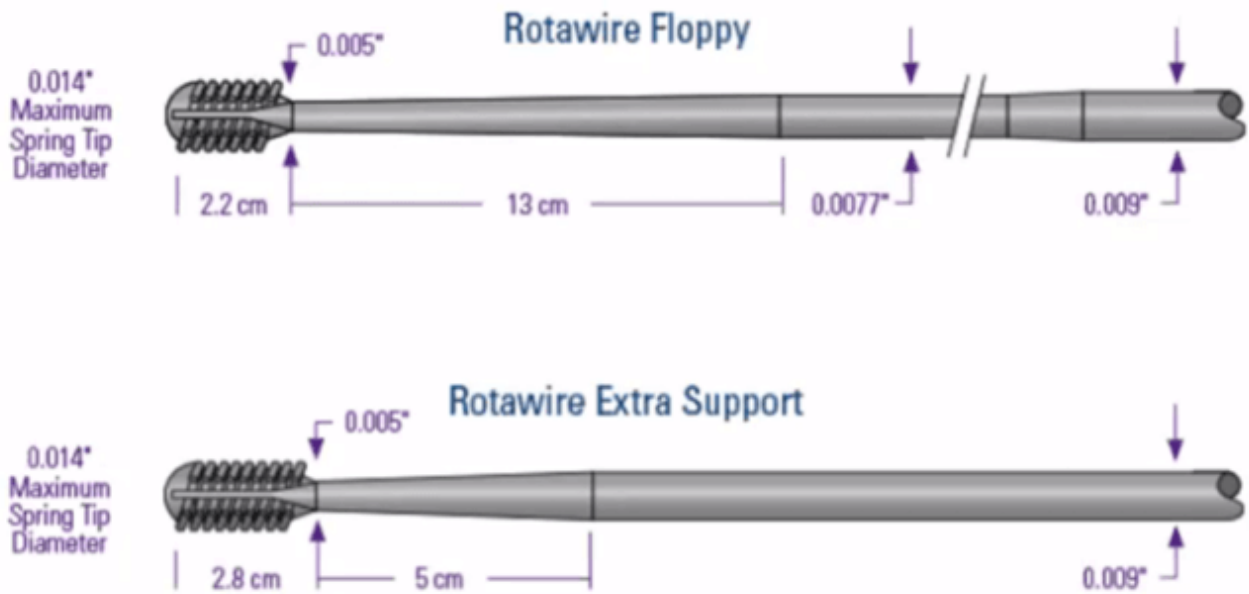
Oliva (mm)	Diámetro mínimo del catéter guía (French)
1.25	6
1.50	6
1.75	7
2.00	8
2.15	8
2.25	9



Avanzador: consta de conectores hacia la consola, que son para conectar al aire comprimido (que es lo que entrega la energía), otro para una fibra óptica que permite medir la velocidad de giro de la oliva y uno para la solución salina que lubrica.

## ROTAPRO™ Advancer





**Both Wires 330cm Total Length**

**Both Wires 0.009" Body with 0.014" Spring Tip Diameter**

Rotawire™: consiste en una guía de 330 cm, con un cuerpo de 0.009" y un extremo radiopaco de 0.014". Existe la Floppy™ y la Extrasupport™.

Consola: Posee 3 conectores, a la línea de aire comprimido, la fibra óptica y la conexión eléctrica. Tiene indicadores de las revoluciones por minuto (rpm), tiempo por evento y tiempo total de procedimiento. Además de señales luminosas frente a bajadas en la rpm y en caso de atascamiento.



## Indicaciones, lesiones de riesgo y contraindicaciones del uso de Rotablator™ 6

### Indicaciones

- Calcificaciones severas, en 360°
- Calcificaciones con reverberación en IVUS
- Imposibilidad de cruce de otros dispositivos
- Imposibilidad de cruce de IVUS u OCT
- Lesiones con calcificaciones >180° (probable)

### Lesiones de alto riesgo

- Lesiones con trombo
- Lesiones con disecciones extensas
- Lesiones muy anguladas
- Bypass coronario

### Contraindicaciones

- Ultimo vaso remanente, con disfunción ventricular severa

### Tips and tricks del uso de Rotablator™ 2

- Utilizar oliva en una relación 0.4-0.6 del tamaño del vaso. Tratar de evitar la oliva de 1,25, por mayor probabilidad de atascamiento.
- Considerar la compatibilidad con el catéter, elegir catéteres de alto soporte.
- Seleccionar la guía entre Floppy™ o Extrasupport™ considerando la distribución del calcio, de forma de evitar el *guidewire bias*. La guía Floppy™ va a tender a facilitar la ablación en relación a la curvatura mayor de la arteria.
- Mantener la oliva distante de la zona radiopaca de la guía, para evitar fracturas de ésta. Si se tiene que ablacionar varias veces en la misma zona, movilizar la Rotawire™ para que no se produzca la ablación sobre el mismo segmento de guía.
- Ablaciones entre 140.000 y 190.000 rpm.
- Realizar ciclos cortos, 15-20 segundos.
- Movimiento de *pecking* (picoteo), no forzar la lesión.
- Un último paso de la oliva se recomienda, comprobando que ya no hay fricción.
- Solución lubricante: originalmente se componía de suero fisiológico 500 cc más heparina (5000 u), verapamilo 5 mg y nitroglicerina 5 mg. Hoy algunos grupos solo usan solución fisiológica, comprobando que se tenga un buen ACT.

## Complicaciones del Rotablator™

Las complicaciones del Rotablator™ son poco frecuentes y han disminuido por las modificaciones en la técnica, particularmente, en el concepto de modificar la placa más que ablacionarla. El uso de olivas más pequeñas y ciclos más cortos junto a la mayor experiencia de los operadores ha permitido estos resultados.

### *Slow Flow*

Es lo más frecuente y su incidencia va de un 5-20%. Se ha asociado a una relación mayor de oliva: vaso, ciclos largos y desaceleraciones importantes. El manejo es junto con evitar los predictores, mantener una presión arterial adecuada, uso de vasopresores o vasodilatadores intracoronarios si la presión es adecuada y soporte hemodinámico, de ser necesario.

### Perforación

Muy poco frecuente, 1%, se asocia a alta mortalidad. Se asocia a angulaciones severas y calcificaciones excéntricas. Es importante considerar la distribución de la placa, no empujar la oliva y usar olivas de 1,5 en casos de alto riesgo. El manejo es igual al de otras perforaciones coronarias.



## Atrapamiento de Oliva

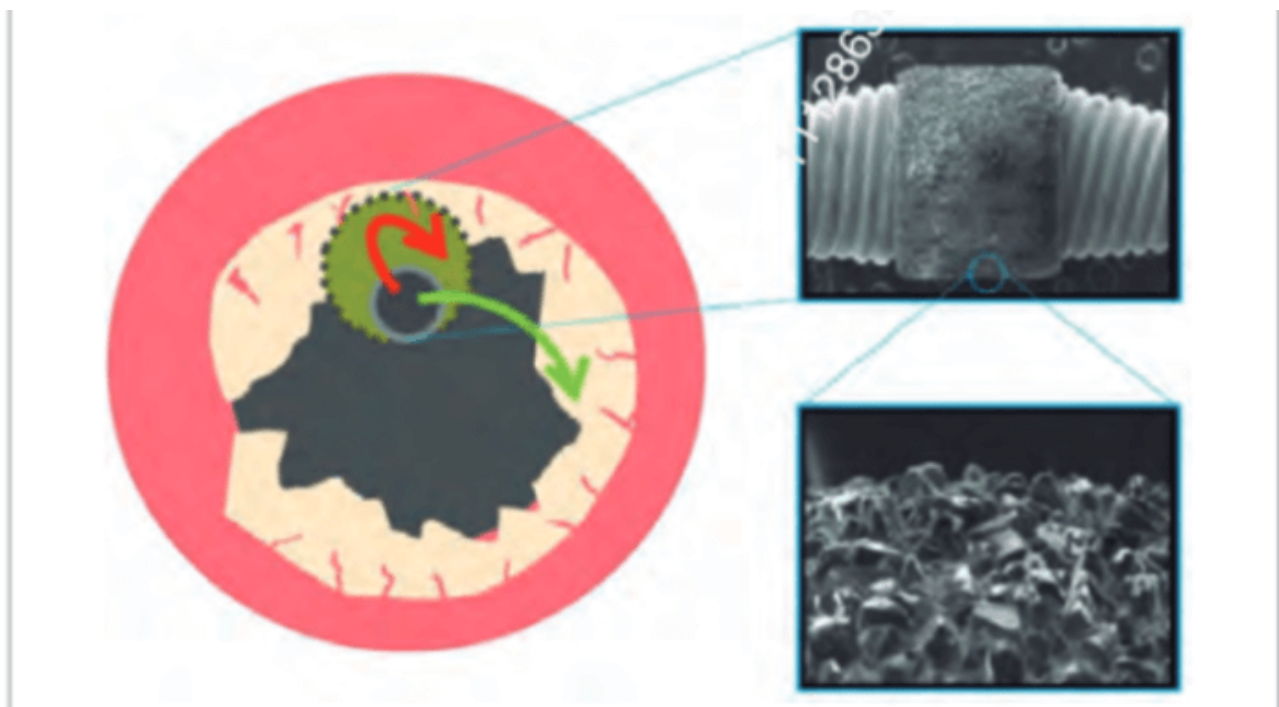
Muy infrecuente, 0.4-0,8%. Se asocia a 2 situaciones: Una es el fenómeno de Kokesi<sup>7</sup>, el cual se explica por que durante el movimiento el calor generado por la fricción aumenta el tamaño del orificio, disminuyendo así el coeficiente de roce. Al detenerse el movimiento, el coeficiente de roce vuelve aumentar. El otro mecanismo de atrapamiento tiene que ver con las angulaciones.

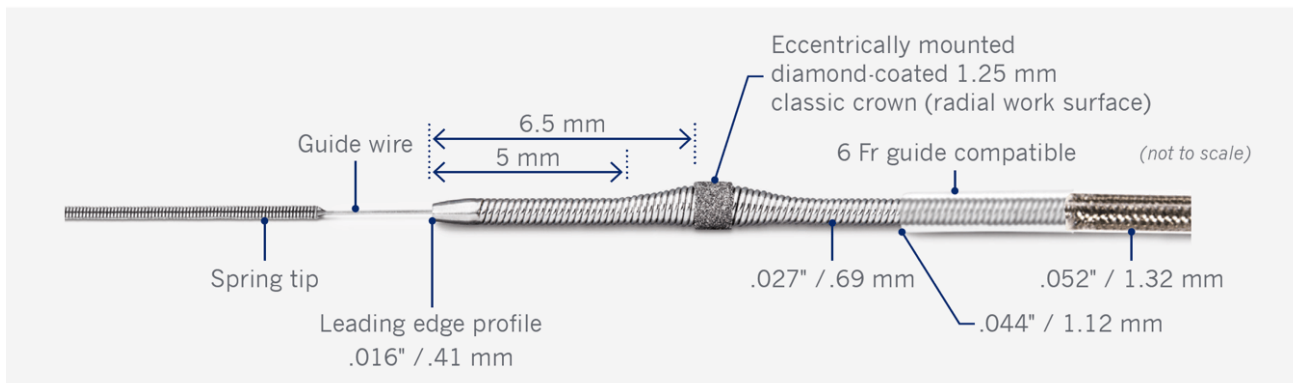
La prevención es evitar forzar la placa, ciclos cortos y evitar detener la oliva dentro de la placa. Para poder extraer la oliva existen varias técnicas pasando una guía por el lado o lo más cerca de la oliva y avanzar un balón y dilatar la zona proximal al atrapamiento<sup>8</sup>.

La otra es cortar el *shaft* y avanzar sobre éste un extensor de catéter para poder realizar una tracción más eficiente<sup>9</sup>. Si estas medidas no son exitosas, se debe solicitar apoyo de cardiocirugía.

## Aterectomía Orbital


Descrito por primera vez en humanos en 2014, la aterectomía orbital se basa en la fricción que realiza la corona contra la placa calcificada y en el movimiento excéntrico del sistema dentro del vaso. Esto produce 2 efectos, uno sobre el calcio superficial (lijado) y otro en el calcio profundo, por el impacto pulsátil del sistema al orbitar, provocando fracturas y mejorando la compliance del vaso.





Durante su avance no se produce oclusión del vaso, por lo que tiene menos probabilidades de lesión térmica que el Rotablator™ y se lavan las partículas generadas, disminuyendo la probabilidad de no *reflow*. Sin embargo, con otras complicaciones como perforaciones y disecciones es muy similar a Rotablator™.

El sistema Diamondback 360™, Abbott Cardiovascular Systems Inc, EEUU, es el dispositivo disponible. Consta de una corona de 1,25 mm, que no está en el extremo del catéter, montada excéntricamente en un catéter con un perfil de cruce de 0,016". Con un solo tamaño de corona se pueden realizar ablaciones en vasos de 2.0 a 4.0 mm, que con distintas velocidades, revoluciones y número de avances, puede lograr distintas profundidades de ablación. Esta corona es capaz de ablacionar tanto en sentido anterógrado como retrógrado, lo cual disminuiría el riesgo de atrapamiento.



Requiere una solución lubricante (ViperSlide™) y es compatible con 6 Fr. La consola cuenta con un sistema de avance, modos y control de velocidad. Se conecta a una bomba eléctrica, la cual entrega la energía y bombea el flujo lubricante.

Tiene 2 velocidades de ablación, 80000 y 120000 rpm. Además de GlideAssist™ que es a muy baja velocidad (5000 rpm), utilizado para avance y retiro del dispositivo por el catéter guía

## Tips and tricks de Aterectomia Orbital<sup>2</sup>

- Cruzar directamente la lesión con ViperWIRE™ de 0.012" o bien cruzar con una guía convencional y

luego realizar el intercambio sobre un microcateter.

- Mantener la corona al menos 5 mm de distancia del marcador radiopaco de la guía, para evitar dañarla.
- Administrar NTG intracoronaria previo a la primera ablación.
- Realizar ablaciones a bajas revoluciones (80000 rpm) con avances y retrocesos a una velocidad aproximada de 1-3 mm/seg, en intervalos no superiores a 30 segundos. Tiempo total 5 minutos.
- No forzar la lesión, pues puede llevar a un mal funcionamiento del sistema.
- Una vez que ya no se nota resistencia ni auditivamente se nota que no hay contacto con la placa, se puede realizar un par de ablaciones a 120 rpm en vasos  $\geq$  3 mm.

Respecto a las complicaciones de la aterectomia orbital, estas son similares a las de la aterectomia rotacional. Metaanálisis de estudios observacionales no mostraron diferencias en *end points* duros, sin embargo, una mayor tasa de disección y perforación coronaria en la aterectomia orbital<sup>11</sup> sin embargo y, por lo explicado previamente, su tasa de *no reflow*, necesidad de marcapasos y atrapamiento es menor<sup>12</sup>.

## ¿Cómo elegir entre Aterectomia rotacional y orbital?

Hay varios aspectos a considerar y dependerá de la disponibilidad y experiencia local del equipo tratante. En general, podemos decir que Rotablator™ es preferible en lesiones ostiales, en presencia de stents previamente implantados, en vasos de menor tamaño, con tortuosidad y lesiones relativamente cortas. También en pacientes con alergias conocidas al huevo, soya y aceite oliva, dado los componentes de la solución ViperSlide™.

En cambio, orbital es mejor en vasos de mayor calibre o cuando se quiere ablacinar segmentos de distintos diámetros, segmentos rectos, uso de catéter 6 Fr y riesgo de atrapamiento.

## Litotripsia Intravascul ar

Consiste en realizar fracturas en el calcio intimal como en la capa media a través de impulsos acústicos. El sistema disponible es el Shockwave™ (Shockwave Medical Inc), que consta de un balón, un cable conector desde donde se activa el sistema y un generador.

El balón es de intercambio rápido, compatible con guías 0.014" y catéter guía & Fr. Consta de 2 emisores separados por 6 mm, 4 mm proximales al *marker* distal del balón.


Vienen de 12 mm de largo, con diámetros entre 2,5 y 4 mm.

El balón se insufla a 4 atmósferas y se emiten ondas de pulso en ciclos de 10, a 1/seg, logrando generar una onda expansiva que se amplifica hasta 50 atm. Se pueden otorgar hasta 120 pulsos en total en la nueva generación (previamente solo 80 pulsos). Posterior a cada ciclo, el balón es inflado a 6 atm y luego desinflado. Sin embargo, esta técnica ha sido desaconsejada por algunos expertos<sup>2</sup>.

Es ideal para lesiones concéntricas, aunque también efectivo en lesiones nodulares o excéntricas. También ha sido ampliamente utilizado *off label* en stents subexpandidos y como terapia coadyuvante a otras técnicas ( ej: Rotashock™). De fácil uso, requiere curva de aprendizaje muy corta. Debe ser seleccionado en relación 1:1 con el vaso. Puede ser utilizado con otras guías dentro del vaso, como, por ejemplo, al proteger una rama lateral.

Su desventaja principal, a parte del costo según los distintos países, es su perfil de cruce, por lo cual en ocasiones es necesario el uso de catéteres guías de alto soporte, de extensores de catéteres, técnica de *buddy wire*, etc.

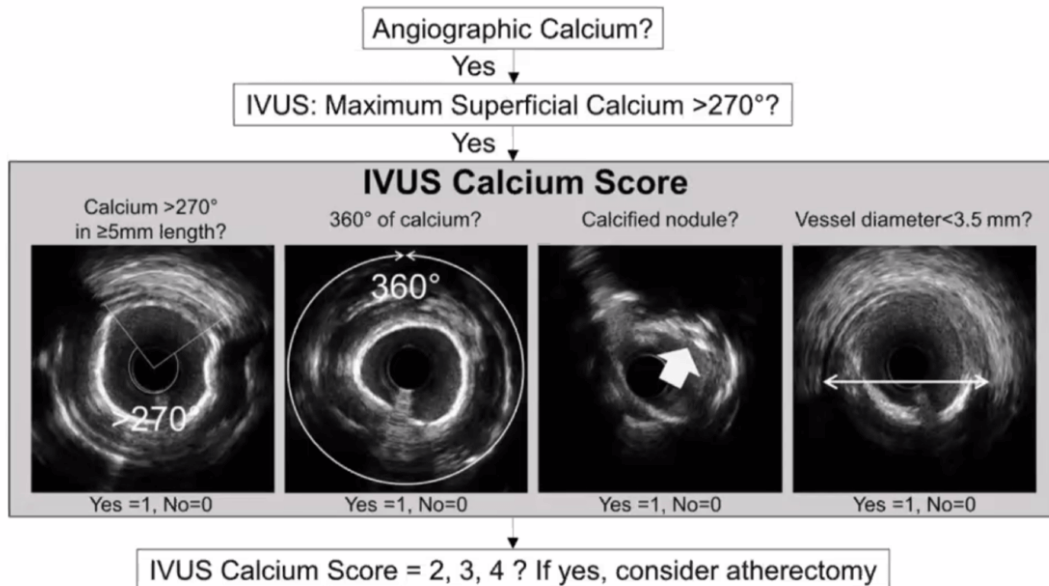
Su tasa de complicaciones es bajísima, menor a 0,5 %.



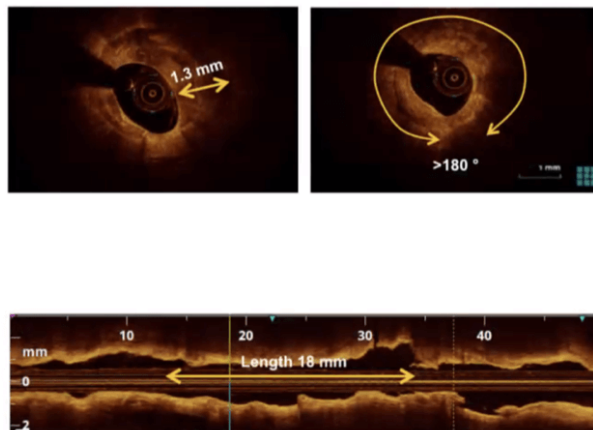
## Algoritmos de manejo de lesiones calcificadas

Existen varios algoritmos para el manejo del calcio. En todos ellos el uso de imágenes está indicado al inicio del procedimiento, para determinar la existencia y características de la lesión calcificada, tanto el arco que conforman, largo, presencia de nódulos, superficial versus profundo y tamaño de vaso. Luego se realiza una segunda evaluación por imágenes, tras haber realizado la terapia modificadora de calcio, para evaluar su resultado (fracturas) y, si se está conforme, se procede con el resto de la angioplastia. Finalmente, una tercera evaluación con imágenes para ver si el resultado del implante de stent fue el adecuado.

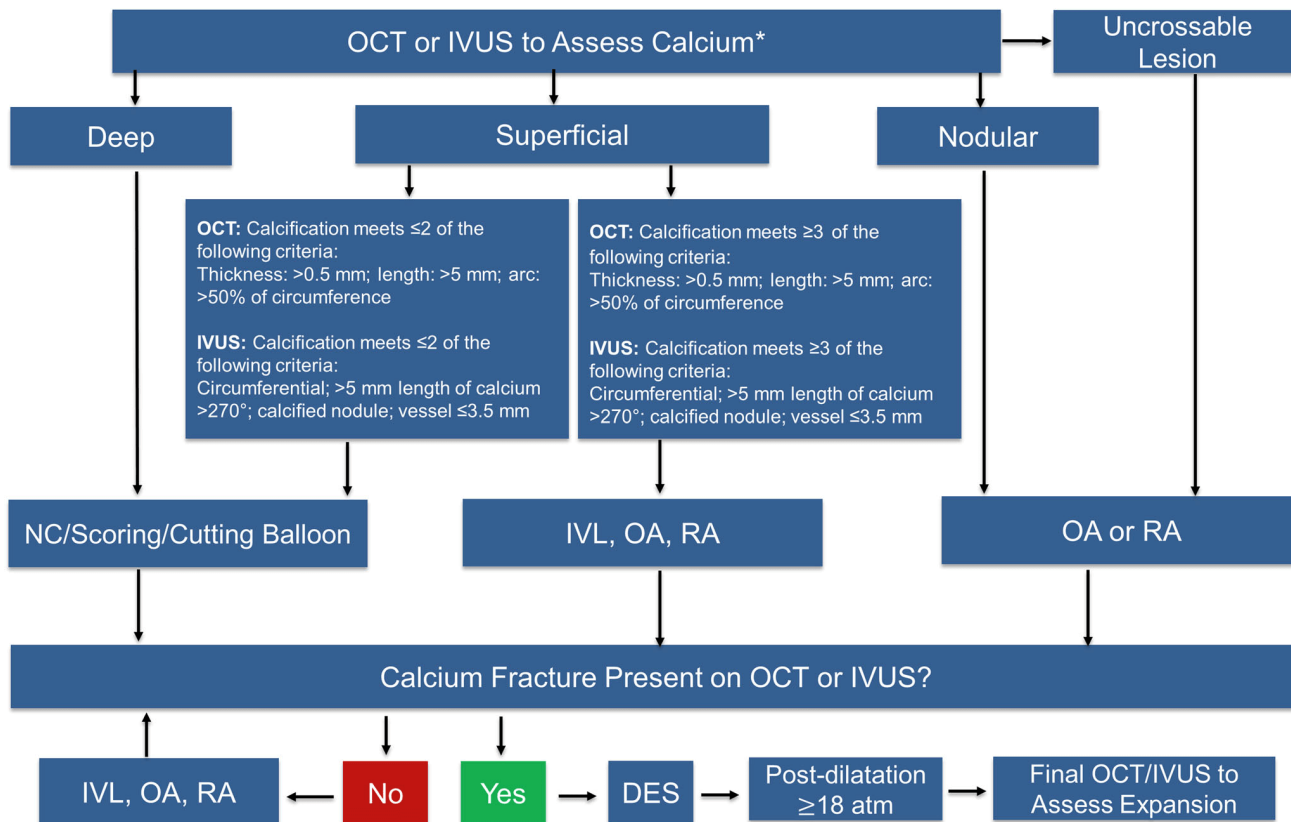
En términos de imágenes están los score de calcio tanto con IVUS como con OCT (Figuras, referencias <sup>13</sup> y <sup>14</sup> ). OCT Score: Arco de calcio de más de 180°, espesor mayor a 0,5 mm y largo mayor a 5 mm considerar aterectomia. SCAI Expert Consensus Statement on the Management of Calcified Coronary Lesions.



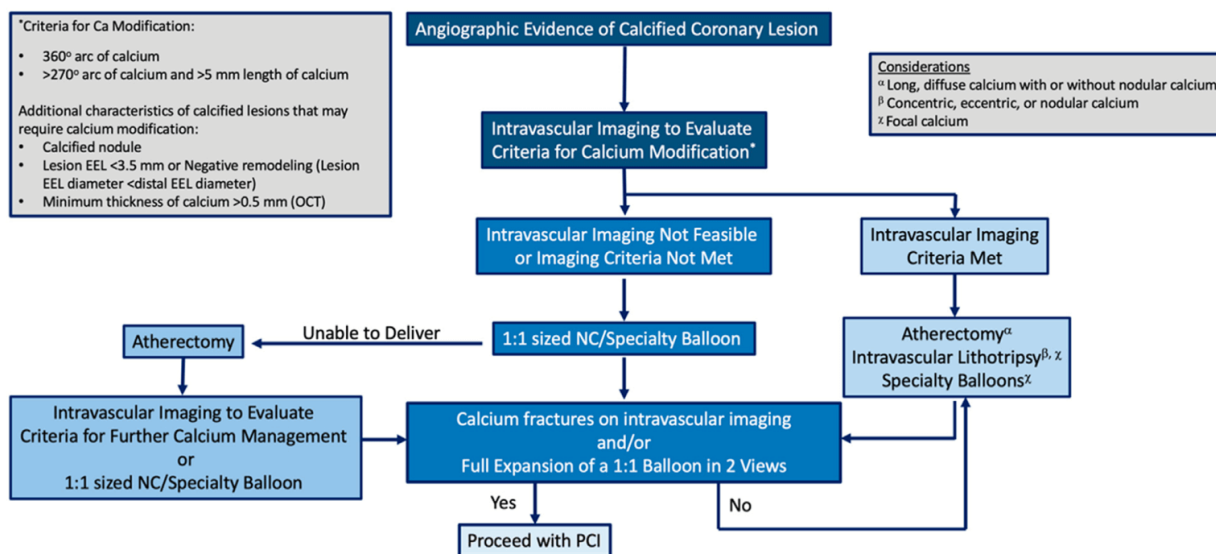
1. Maximum Calcium Angle ( ° )	$\leq 90^\circ \rightarrow 0$ point $90^\circ < \text{Angle} \leq 180^\circ \rightarrow 1$ point $> 180^\circ \rightarrow 2$ points
2. Maximum Calcium Thickness (mm)	$\leq 0.5$ mm $\rightarrow 0$ point $> 0.5$ mm $\rightarrow 1$ point
3. Calcium Length (mm)	$\leq 5.0$ mm $\rightarrow 0$ point $> 5.0$ mm $\rightarrow 1$ point
<b>Total score</b>	<b>0 to 4 points</b>



OCT Score: Arco de calcio de más de 180°, espesor mayor a 0,5 mm y largo mayor a 5 mm considerar atherectomia



Current Cardiol Rep(2021)23:33



SCAI Expert Consensus Statement on the Management of Calcified Coronary Lesions

## Bibliografía

1.- Robert S. Copeland-Halperin, Usman Barber, Melissa Aquino, Prevalence, correlates and impact of coronary calcification on adverse events following PCI with newer-generation DES: Findings from a large multiethnic registry. Catheter Cardiovasc Interv.2017;1-8.

2.- Robert F. Riley, MD, FSCAI, Mitul P. Patel, MD, FSCAI, J.Dawn Abbott, MD, FSCAI, Sripal Bangalore, MD, FSCAI, Emanouil S. Brilakis, MD. SCAI Expert Consensus Statement on the

Management of Calcified Coronary Lesions. Journal of the Society for Cardiovascular Angiography & Intervention...In Press.

3.- Manual de Hemodinamica e Intervencionismo Cardiovascular. 3 edición. Ignacio Cruz González y Javier Martín Moreiras. Paginas 563 a.

4.- De Maria, Scarsini, Banning. Management of Calcified Coronary Artery Lesions. Is It Time to Change Our Interventional Therapeutic Approach JACC Cardiovascular Interventions Vol 12, Issue 15, 12 August 2019, 1465-1478

5.- Ishihara T, Iida O, Takahara M, et al. Improved crossability with novel cutting balloon versus scoring balloon in the treatment of calcified lesion. Cardiovasc Interv Ther. 2021;36(2):198–207

6.- Shakakura, Ito, Shibata, Okamura, Clinical expert consensus document on rotational atherectomy form de Japanese association of cardiovascular intervention and therapeutics: update 2023. Cardiovascular Intervention and Therapeutics (2023) 38:141-162

Kaneda, Saito , Hosokawa, Trapped Rotablator: kokesi phenomenon. Catheter Cardiovasc Interv 2000;49(1)82-84.

8.- Grise , Yeager, Teirstein. A case of an entrapped rotational atherectomy burr. Catheter Cardiovasc Interv. 2002;57 (1): 31-3

9.- Sakakura, Ako; Momomura. Successful removal of an entrapped rotational burr by extracting drive shaft sheath followed by balloon dilatation. Catheter Cardiovasc Interv.2011;78(4):567-70.

Evan Shlofmitz, Brad J Martinsen , Orbital Atherectomy for the treatment of severely calcified coronary lesions: evidence, technique , and best practices. Expert Review of Medical Devices 2017, vol 14 N° 11, 867-879.

Abdul Ahad Khan , Ghulam Murtaza , Outcomes of rotational atherectomy versus orbital Atherectomi for the treatment of heavily calcified coronary stenosis: A systematic review and meta-analysis. Catheter Cardiovasc Interv 2020;1-9

Ajay J.Kirtane, Flavio Ribichini. Atherectomy for calcified plaques: orbital for most? Pros and cons . Eurointervention 2024;20:e627-e629

Mingyou Zhang, Mitsuaki Matsumura, Eisuke Usui , Intravascular Ultrasound – Derived Calcium Score to Predict Stent Expansion in Severely Calcified Lesions. Circ cardiovascular interventions Vol 14, 10, 2021:e010296

Akiko Fujino, Gary S. Mintz , Mitsuaki Matsumura, A new optical coherence tomography-based calcium scoring system to predict stent underexpansion. Eurointervention 2018;13:e2182-e2189