


Infarto agudo do miocárdio por dissecção coronária secundária a traumatismo fechado de tórax



Dr. Rodrigo Abreu

Servicio de Cardiología Intervencionista Centro Cardiológico Americano
Uruguay, Montevideo

Dres.: Rodrigo Abreu, Tomás Dieste, Jorge Mayol, Pablo Vazquez, Gustavo Vignolo, Ignacio Batista e Santiago Alonso

Serviço de Cardiologia Intervencionista

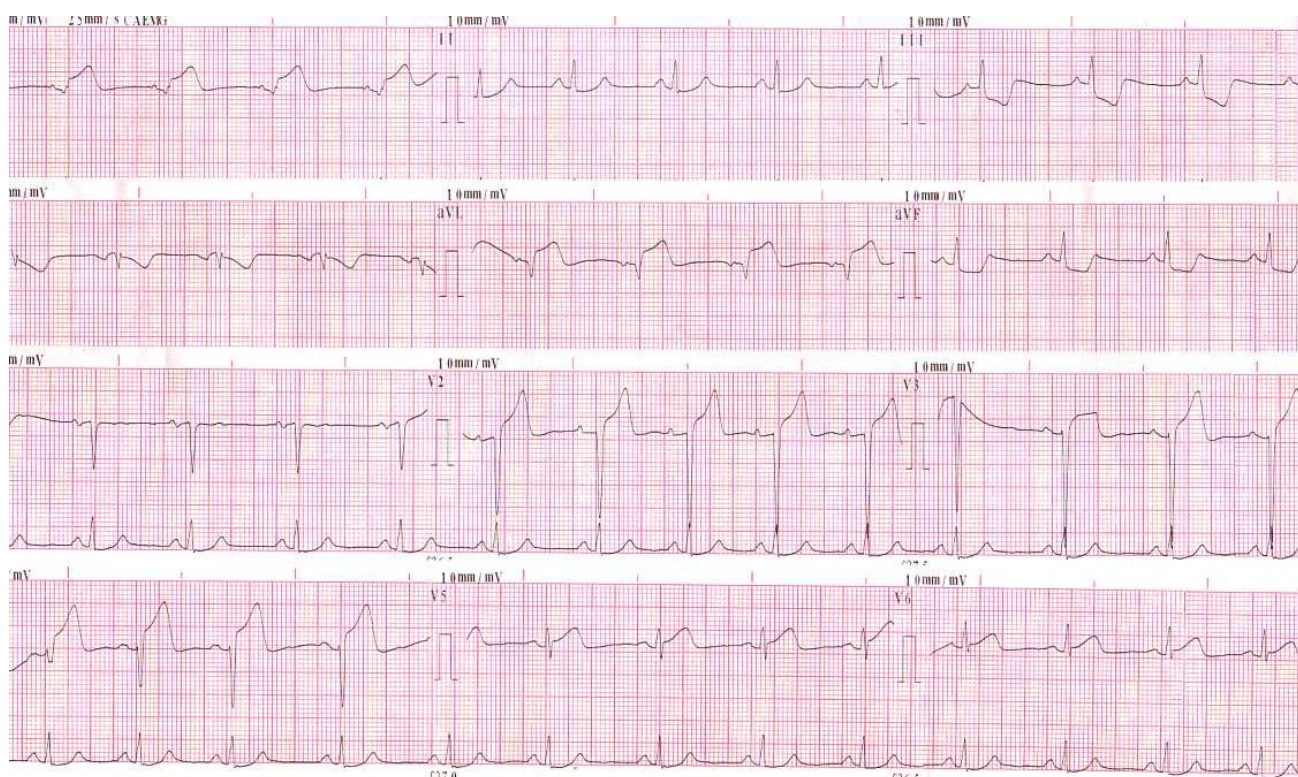
Centro Cardiológico Americano

Montevideu - Uruguai

DESCRIÇÃO DO CASO

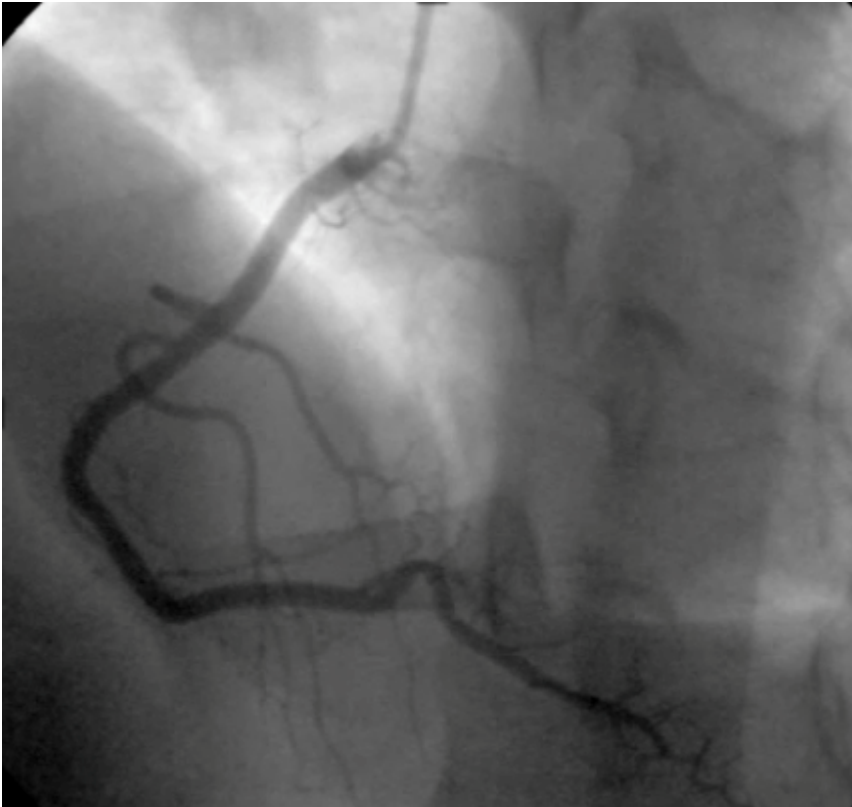28 anos. Sexo masculino. Sem fatores de risco cardiovasculares. Durante uma partida de futebol, sofre uma forte bolada na face anterior do tórax. Após poucos minutos, começa a sentir dor torácica opressiva e intensa.

Após 30 minutos, é realizado o seguinte eletrocardiograma:

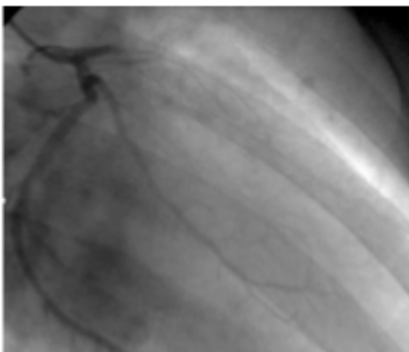


ECG: Ritmo sinusal 70cpm. P e PR normal. Supradesnível do ST da face anterolateral DI-aVL, V2-V6. Infradesnível do ST especular na face inferior. QT normal.

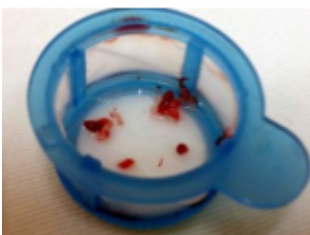
Com presença de infarto agudo do miocárdio KK I, solicita-se cineangiocoronariografia de urgência.



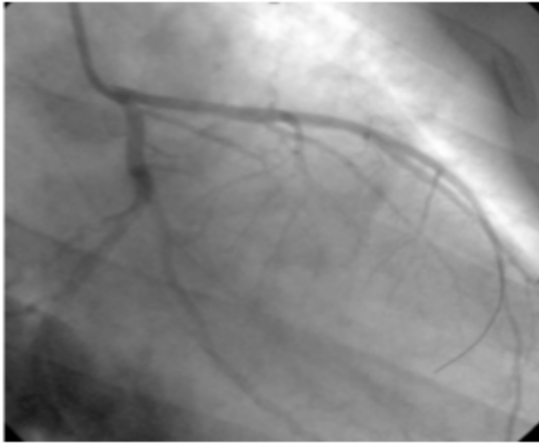
Coronariografia seletiva da artéria coronária direita que não mostra lesões angiograficamente significativas.



Coronariografia seletiva da artéria coronária esquerda que mostra oclusão trombótica aguda da artéria descendente anterior em seu terço proximal.

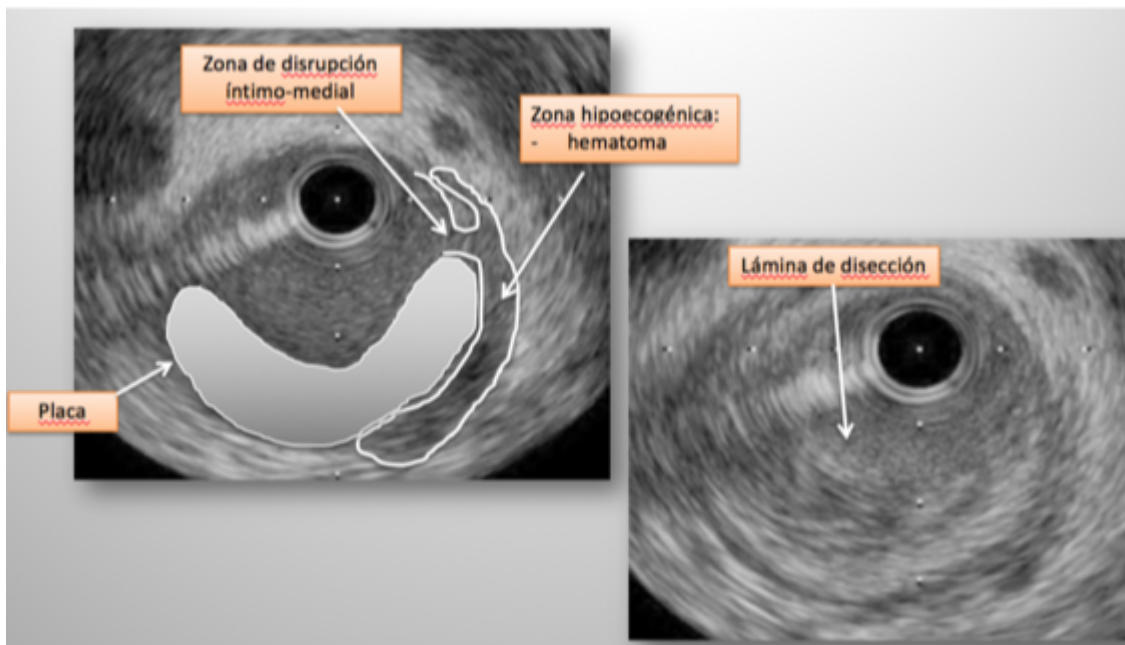


É realizada tromboaspiração com cateter Export® (Medtronic) obtendo-se abundante material trombótico fibrinoplaquetário.

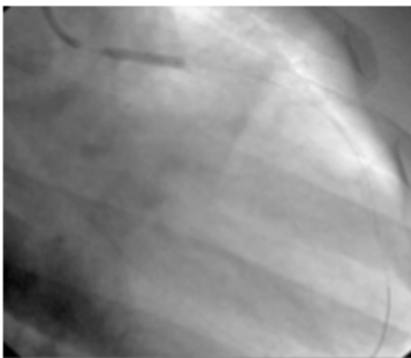


Após a tromboaspiração, não se observa lesão residual no nível do terço proximal da ADA, com uma leve opacidade no mencionado nível.

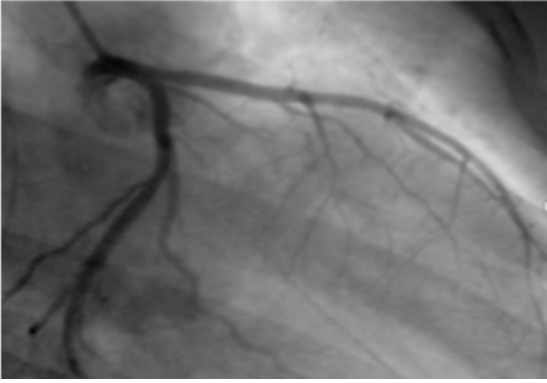
Foi realizada a ecografia intravascular (IVUS) que mostrou imagem compatível com lâmina de dissecação com trombo parietal.



Devido à imagens do IVUS, foi decidido o implante de um Stent liberador de Everolimus Xience® (Abbott) 3.0x15mm que foi inflado até 16 atmosferas.



Mostra o resultado final depois da pós-dilatação, com fluxo distal TIMI III.



Após 24 horas, o ecocardiograma transtorácico mostrou hipocinesia do septo anterior basal e médio. FEVI 50%.

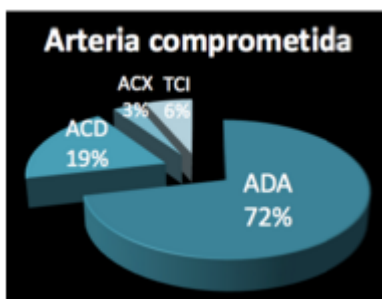
Foi descartada a síndrome pós-trombótica e o consumo de drogas.

Após 2 anos está assintomático quanto ao sistema cardiovascular, com excelente classe funcional. Continua jogando futebol.

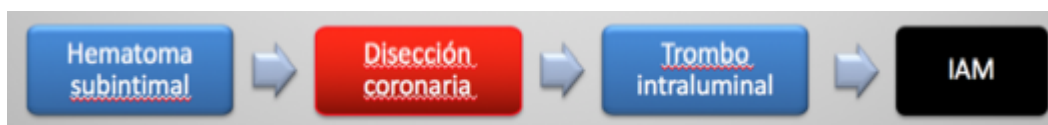FISIOPATOLOGIA

O traumatismo fechado tórax pode causar:

- Contusão cardíaca
- Ruptura cardíaca
- Dissecção aorta
- Comotio cordis (FV por R sobre t)
- Lesão coronária – menos de 2%



Apesar de a lesão coronária surgir em menos de 2%, ocorre infarto agudo do miocárdio em menos de 1% dos casos. A artéria descendente anterior é a mais frequentemente comprometida (72% dos casos) 1,2,3.

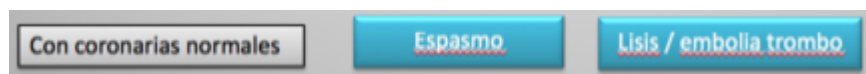

O principal mecanismo etiopatogênico do infarto do miocárdio é o seguinte: o traumatismo de tórax provoca uma força de cisalhamento no nível do endotélio arterial que gera a dissecção coronária. Por sua vez, o próprio impacto da artéria descendente anterior contra o esterno poderia contribuir para a

mencionada dissecação.

Também poderia ocorrer que o traumatismo provoque um hematoma subintimal que evolua para uma dissecação coronária.

A dissecação coronária produz um trombo intraluminal que provoca o infarto agudo do miocárdio.



Outro mecanismo etiopatogênico, em pacientes nos quais a cineangiogramia não apresenta oclusão, é o espasmo coronário ou a eventual formação de trombo com lise posterior do mesmo ou embolia distal^{4,5,6}.

O diagnóstico desta patologia pode ser difícil devido ao fato de que a dor torácica pode ser atribuída ao próprio traumatismo.

A contusão miocárdica é o principal diagnóstico diferencial, já que pode produzir mudanças eletrocardiográficas similares com elevação do ST, descenso do ST e novas ondas Q, elevação enzimática e alterações setoriais no ecocardiograma^{7,8,9}.

Em pacientes com dor torácica pós-traumatismo de tórax que esteja associada com a elevação do ST com localização arterial, deve-se realizar uma cineangiogramia para descartar esta entidade.

TRATAMENTO

O tratamento desta entidade não é claro. Como com qualquer infarto agudo do miocárdio o tempo é músculo⁷, pelo que a rapidez de ação é fundamental.

É fundamental realizar a cineangiogramia associada com imagenologia intravascular para o adequado diagnóstico desta entidade, devido a que a luminografia isolada não permite estabelecer de modo fidedigno o diagnóstico.

Em geral, é preferível não realizar tratamento fibrinolítico¹² devido ao alto risco de sangramento por outras lesões traumáticas. Por sua vez, o uso de fibrinolíticos tem sido associado em alguns estudos à piora do quadro em pacientes com dissecação coronária^{7,10}.

Em alguns casos, foi realizado tratamento médico com boa evolução^{11,12}. No entanto, a angioplastia transluminal percutânea parece ser o tratamento de eleição¹³, já que estabiliza o endotélio desgarrado, assegurando um fluxo normal de sangue.

CONCLUSÕES

- O traumatismo fechado de tórax pode desencadear um infarto e é necessário levá-lo em consideração
- Para a trombose secundária a dissecação coronária parece ser o mecanismo patogênico
- A artéria descendente anterior é a mais frequentemente comprometida
- Esta entidade deve ser suspeitada em todo paciente com traumatismo de tórax, angor e elevação do ST

- Recomenda-se cineangiocoronariografia e eventual angioplastia de urgência como tratamento de eleição.

BIBLIOGRAFIA

1. Christensen MD, Nielsen PE, Sleight P: Prior blunt chest trauma may be a cause of single vessel coronary disease; hypothesis and review. *Int J Cardiol* 2006, 108:1-5.
2. Öner ÖZDOĞAN et al. Management of acute myocardial infarction after a blunt chest trauma. *Ulus Travma Acil Cerrahi Derg* 2013;19 (2):173-176
3. Ginzburg E, Dygert J, Parra-Davila E, Lynn M, Almeida J, Mayor M: Coronary artery stenting for occlusive dissection after blunt chest trauma. *J Trauma* 1998, 45:157-161
4. Moreno R et al. Primary stenting in acute myocardial infarction secondary to right coronary artery dissection following blunt chest trauma. Usefulness of intracoronary ultrasound. *Int J Cardiol* 2005;103:209-11.
5. Westaby S, Drossos G, Giannopoulos N: Posttraumatic coronary artery aneurysm. *Ann Thorac Surg* 1995, 60:712-713
6. Ying-Li Lin et al. Acute Myocardial Infarction Caused by Coronary Artery Dissection after a Blunt Chest Trauma. *Intern Med.* 2011;50(18):1969-71
7. Poyet R et al. Acute myocardial infarction and coronary artery dissection following rugby-related blunt chest trauma in France. *J Emerg Trauma Shock* 2015;8:110-1.
8. Masuda T et al. Long-term follow up of coronary artery dissection due to blunt chest trauma with spontaneous healing in a young woman. *Intensive Care Med* 1996, 22:450-452.
9. Grady AE et al. Traumatic dissecting coronary arterial aneurysm with subsequent complete healing. *Am J Cardiol* 1985, 55:1424-1425.
10. Mohamed HA et al. Spontaneous coronary artery dissection. A case report and review of the literature. *Angiology* 2002;53:205-11.
11. Swinkels BM et al. *Neth Heart J* 2005;13:190-2.
12. Vacek JL et al. Intracoronary streptokinase for acute coronary artery dissection. *N Engl J Med* 1984; 310:1187
13. Lima et al. Myocardial Infarction Caused by Coronary Artery Injury after a Blunt Chest Trauma *Arq Bras Cardiol* 2009;93(1):e1-e3