Artículo de Revision

Manejo de la disfunción estructural del TAVI: enfoques actuales para el manejo de las válvulas cardíacas transcatéter degeneradas



Dr. Attilio Galhardo
Quebec Heart and Lung Institute, Laval University, Quebec City, QC, Canada
Canadá, Quebec

Redo-TAVR: Abordajes Técnicos y el Reacceso Coronario

La era del TAVR llegó hace años y se consolidó como una opción segura y eficiente para pacientes con estenosis aórtica sintomática grave, independientemente del riesgo quirúrgico del paciente. En el pasado, el hecho de realizar un TAVR y que el paciente sobreviviera al procedimiento ya se consideraba un éxito. Sin embargo, esos tiempos de celebración por la implantación de la TAVR con gradientes transvalvulares aórticos bajos quedaron en el pasado.

En los últimos años, ha tenido lugar una gran evolución con el desarrollo de nuevas prótesis, técnicas optimizadas y el perfeccionamiento de la planificación tomográfica pre procedimiento. Cuestiones como durabilidad, hemodinamia, ajuste fino de la altura de la implantación, reacceso y obstrucción coronaria y alineamiento comisural son conceptos esenciales en la discusión actual sobre TAVR.

Muchos de estos temas cobraron relevancia debido a que los implantes de TAVR se hacen en pacientes cada vez más jóvenes. El manejo de las opciones de tratamiento de la enfermedad valvular aórtica estenótica se convirtió, posiblemente, en el punto central del tratamiento de esta enfermedad, abarcando un conjunto de variables que permitirán realizar un segundo TAVR exitoso en caso de que ocurra degeneración protésica a lo largo de los años.

El TAVR-in-TAVR, término que se refiere al implante de una segunda prótesis transcatéter dentro de una previamente implantada, empieza a tornarse una realidad en los servicios de tratamiento de cardiopatías estructurales por catéter en todo el mundo y viene generando creciente interés en la cardiología intervencionista.

Datos actuales muestran esta opción con números de seguridad similares a los de Redo-SAVR, con baja mortalidad intrahospitalaria (1,25%) y una tasa de éxito del 86,8%. Estos datos posicionan al Redo-TAVR como una opción segura y eficaz para la falla de la THV, con tasas de mortalidad del 1,5% a 30 días y de 11,7% al año.[(1)]

Condiciones asociadas, como la enfermedad coronaria aterosclerótica, frecuentemente presente en los pacientes con estenosis aórtica, deben ser minuciosamente consideradas tanto en el primer TAVR como en un eventual segundo procedimiento. Datos de un registro multicéntrico indican una tasa del 0,9% de revascularización coronaria percutánea no planificada luego de un TAVR, número que se

supone va aumentar dada la implantación de THV en pacientes con menor riesgo quirúrgico y una población relativamente más joven.[2]

En términos generales, se puede decir que el tejido utilizado como nuevos folletos aórticos está unido a la estructura metálica que da el soporte para que la prótesis transcatéter permanezca bien expandida. Este nuevo tejido o incluso la estructura metálica, dependiendo de la posición de la implantación, pueden eventualmente estar ubicados delante de los ostium coronarios, lo que hace que su reacceso sea desafiante.

Múltiples factores pueden incidir en la necesidad de un reacceso coronario luego de un TAVR-in-TAVR, entre ellos: el diseño de la primera y la segunda prótesis, la altura de los ostium e los senos coronarios, la distancia de la válvula en relación a la arteria coronaria (VTC), la distancia de la válvula en relación a la junción sinotubular (VTSTJ), la profundidad de la implantación de las prótesis, el alineamiento comisural de la primera prótesis con el ostium coronario, el alineamiento entre la primera y la segunda prótesis.

Conocer y evaluar estos factores, así como prever sus interacciones, es clave para una planificación segura que minimice y anticipe complicaciones. Esto permite que el equipo médico esté adecuadamente preparado para enfrentar los desafíos que puedan surgir durante el procedimiento. Los principales factores asociados al reacceso coronario pueden verse en la Figura 1:

Figura 1: Factores Críticos para el Reacceso Coronario en Redo-TAVR

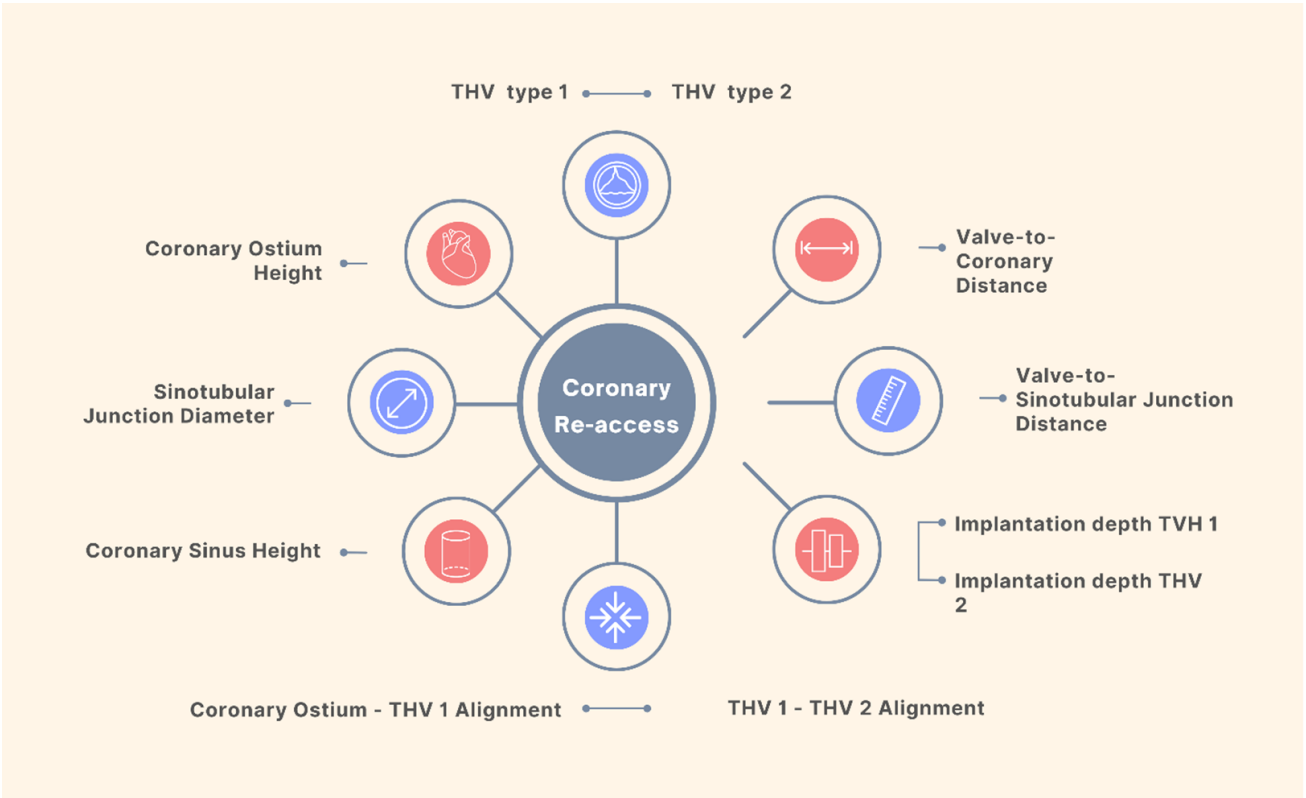

Factores determinantes para el reacceso coronario luego de un Redo-TAVR. La imagen ilustra las variables anatómicas y técnicas relevantes para la planificación del reacceso coronario, incluida la altura del “ostium” coronario, el diámetro de la junción sinotubular, la distancia válvula-arteria coronaria, la profundidad de la implantación de la válvula (THV) y el alineamiento entre la primea y la segunda

prótesis.[3]

Otro concepto muy importante en este contexto es el de neoskirt. La neoskirt está formada por las alturas de dos estructuras: la altura de los folletos de la primera prótesis fijados en posición abierta y la altura de la falda de la segunda prótesis, asociada a la altura de implantación de la segunda prótesis. Una segunda prótesis implantada en posiciones más altas tiende a formar neoskirts más altas y dificultar la posterior canulación coronaria.[4-5]

Estudios recientes muestran que las técnicas de alineamiento comisural son imprescindibles tanto en el primero como en el segundo implante. Así, la chance de desalineamiento comisural tiende a reducirse y las tasas de reacceso coronario se optimizan. Según los hallazgos del estudio RE-ACCESS 2, la técnica de implantación con alineamiento comisural evitó hasta el 93% de los desalineamientos graves de la THV en casos con evaluación tomográfica post procedimiento.[6-7-8]

Las técnicas actualmente disponibles para los casos considerados de alto riesgo de obstrucción coronaria incluyen la técnica BASILICA, sea esta auxiliada por balón o no, la técnica de snorkel stenting y dispositivos de modificación de folleto, cada una con sus ventajas y desventajas. El dispositivo ShortCut™ es un dispositivo transcatéter dedicado a la modificación de los folletos. Este dispositivo está proyectado para fraccionar mecánicamente el folleto de la válvula, facilitando el acceso coronario y previniendo la obstrucción coronaria durante el TAVR. La experiencia inicial recientemente publicada mostró resultados alentadores.[9]

Las innovaciones en este mercado deben seguir en ascenso. Otro dispositivo que ofrece una solución para mitigar el riesgo de obstrucción coronaria en casos de TAVR-in-TAVR se presentó recientemente a la comunidad médica como proof-of-concept. El Splitter™ realiza una resección en formato de “U” de 12 x 3 mm de parte del folleto, creando una ventana en la cúspide. Según los autores, el SplitterTM proporciona controle preciso del sitio de corte, elimina fuerzas de tracción durante la resección y permite la remoción segura del tejido sin riesgo de embolización. Los dispositivos modificados de folletos mencionados están representados en la Figura 2.

Figura 2: Ejemplos de dispositivos modificadores de folleto

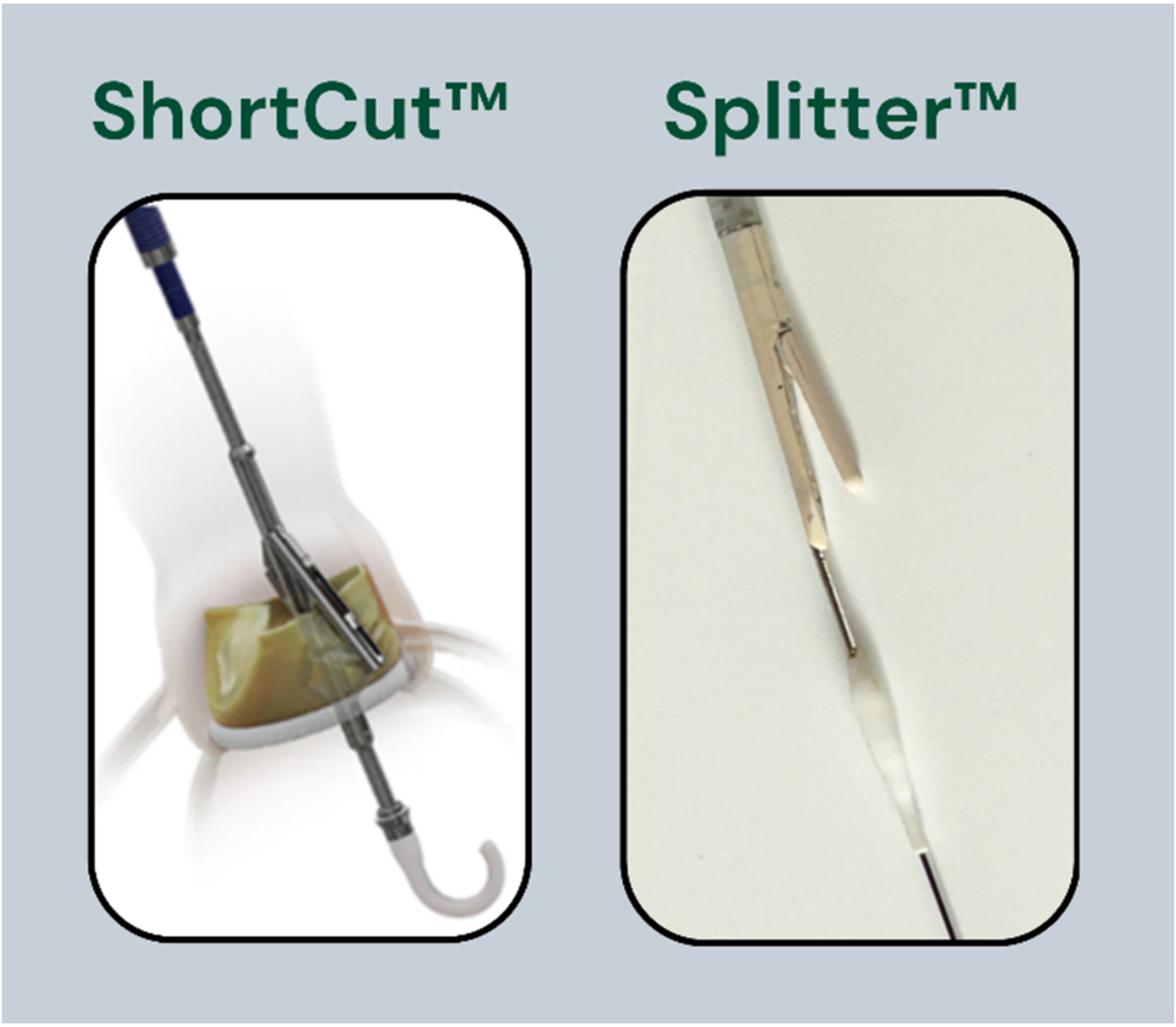

Leyenda: Dispositivos ShortCut™ y Splitter™ para modificación de folletos valvulares.

Es importante destacar que el alineamiento comisural es relevante inclusive en los casos en que se planifica realizar técnicas de modificación del folleto. Cuando las válvulas están correctamente alineadas, el flujo sanguíneo se optimiza y el riesgo de obstrucciones coronarias se minimiza. Sin embargo, el no alineamiento de las válvulas puede resultar en dificultades de acceso y comprometer el procedimiento. La Figura 3 ilustra la diferencia entre el alineamiento ideal y no ideal de las prótesis, destacando la importancia de esta consideración en la planificación quirúrgica.

Figura 3: Esquema ilustrativo del Alineamiento Ideal y No Ideal en Procedimientos de TAVR.

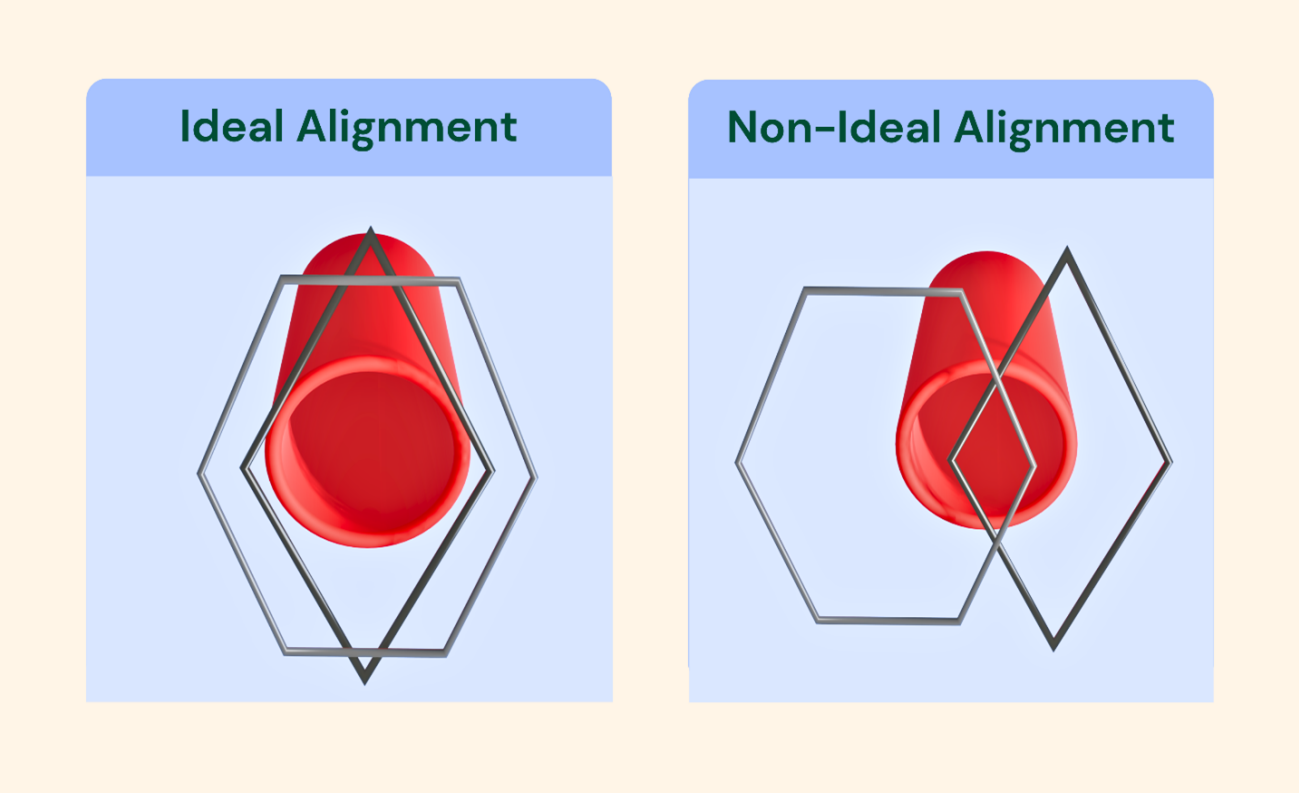

Leyenda: La imagen ilustra la diferencia entre el alineamiento ideal (izquierda) e el no ideal (derecha) de las válvulas transcateter (THV) durante los procedimientos de Redo-TAVR. El alineamiento adecuado garantiza un mejor acceso coronario y la reducción de complicaciones, mientras que el no adecuado puede resultar en dificultades de reacceso coronario y posibles obstrucciones.

Una nueva tecnología aun en fase inicial que ha mostrado resultados alentadores es la ablación a laser. En esta técnica, se utiliza un rayo laser ultravioleta para crear pequeñas aperturas en los folletos de pericardio. Los resultados de las simulaciones de flujo indican que la ablación de los folletos de la válvula puede reducir de forma eficaz la obstrucción del flujo causada por el secuestro del seno aórtico en procedimientos repetidos de TAVR.[10]

La planificación de un Redo-TAVR es un proceso detallado y clave para asegurar la eficacia y seguridad del procedimiento en pacientes que ya pasaron por una primera implantación de válvula aórtica transcatéter. Desde la selección cuidadosa del paciente hasta el seguimiento post procedimiento, cada etapa requiere una evaluación minuciosa, incluyendo el análisis por tomografía computarizada (CT) pre y post TAVR, además de los desafíos específicos que pueden surgir durante el procedimiento. La Figura 4 ilustra las principales fases involucradas en la planificación del Redo-TAVR, desde las consideraciones iniciales hasta el seguimiento periódico para la gestión de los riesgos y la optimización del tratamiento.

Figura 4: Etapas para la Planificación de un Redo-TAVR



La figura describe el proceso detallado para planificar un procedimiento de Redo-TAVR, desde la selección inicial del paciente, pasando por los análisis de tomografía computariza (CT), hasta los desafíos procedimentales y el seguimiento periódico. Cada etapa tiene por objetivo asegurar la adecuación y seguridad del procedimiento, teniendo en cuenta los factores anatómicos y clínicos del paciente.

Con el aumento de la prevalencia de casos de Redo-TAVR, herramientas online ya están disponibles para auxiliar a los médicos en la planificación de estos procedimientos. Un ejemplo es la aplicación Redo-TAV, que ofrece directrices para evaluar la adecuación de una válvula aórtica transcatéter para Redo-TAV por medio de un análisis sistemático de tomografía computarizada y orientaciones sobre el procedimiento propiamente. El algoritmo por detrás de la aplicación fue desarrollado a partir de investigaciones extensivas, incluyendo simulaciones en banco de ensayo y análisis de tomografías.

Otras orientaciones generales incluyen:

1. Evitar los *blooming artifact* al analizar la tomografía pre Redo-TAVR, ya que estos pueden inducir a medidas incorrectas y, por ende, al dimensionamiento inadecuado de la prótesis.
2. Recordar que la expansión de una segunda THV puede provocar reducciones en las mediciones de las distancias VTC y VTSTJ, aumentando o incluso imposibilitando el reacceso coronario.
3. Preferir combinaciones que generen *neoskirts* menores y mayores células entre las estructuras de los stents de las prótesis.
4. Neoskirts que se extienden por encima de la STJ y la VTSTJ menores a 2 mm pueden poner al paciente en alto riesgo de secuestro de senos coronarios, impidiendo la perfusión coronaria.[11]

A medida que los implantes TAVR pasan a usarse con mayor frecuencia en pacientes jóvenes, se torna cada vez más crucial discutir estrategias de manejo a largo plazo de la enfermedad valvular aórtica estenótica.

El éxito de un Redo-TAVR empieza ya en la planificación del primer procedimiento. Conocer en detalles las características anatómicas de la válvula aórtica nativa es fundamental para asegurar un eventual segundo procedimiento exitoso.

La capacidad de prever y manejar potenciales complicaciones, como el reacceso coronario, será esencial para asegurar resultados positivos, así como también la seguridad del paciente.

BIBLIOGRAFÍA

1. Landes, U.; Webb, J.G.; De Backer, O.; Sondergaard, L.; Abdel-Wahab, M.; Crusius, L.; Kim, W.K.; Hamm, C.; Buzzatti, N.; Montorfano, M.; et al. Repeat Transcatheter Aortic Valve Replacement for Transcatheter Prosthesis Dysfunction. J. Am. Coll. Cardiol. 2020, 75, 1882–1893.
2. Stefanini, G.G.; Cerrato, E.; Pivato, C.A.; Joner, M.; Testa, L.; Rheude, T.; Pilgrim, T.; Pavani, M.; Brouwer, J.; Lopez Otero, D.; et al. Unplanned Percutaneous Coronary Revascularization After TAVR: A Multicenter International Registry. JACC Cardiovasc. Interv. 2021, 14, 198–207. [CrossRef] [PubMed]
3. Galhardo A, Avvedimento M, Mengi S, Rodés-Cabau J. Redo-TAVR: Essential Concepts, Updated Data and Current Gaps in Evidence. J Clin Med. 2023 Jul 20;12(14):4788. doi: 10.3390/jcm12144788. PMID: 37510906; PMCID: PMC10381270.
4. Meier, D.; Akodad, M.; Landes, U.; Barlow, A.M.; Chatfield, A.G.; Lai, A.; Tzimas, G.; Tang, G.H.L.; Puehler, T.; Lutter, G.; et al.
5. Coronary Access Following Redo TAVR: Impact of THV Design, Implant Technique, and Cell Misalignment. JACC Cardiovasc. Interv. 2022, 15, 1519–1531.
6. Koshy AN, Tang GHL, Khera S, Vinayak M, Berdan M, Gudibendi S, Hooda A, Safi L, Lerakis S, Dangas GD, Sharma SK, Kini AS, Krishnamoorthy P. Redo-TAVR Feasibility After SAPIEN 3 Stratified by Implant Depth and Commissural Alignment: A CT Simulation Study. Circ Cardiovasc Interv. 2024 Mar;17(3):e013766. doi: 10.1161/CIRCINTERVENTIONS.123.013766. Epub 2024 Mar 19. PMID: 38502723.
7. Costa, G, Sammartino, S, Strazzieri, O. et al. Coronary Cannulation Following TAVR Using Self-Expanding Devices With Commissural Alignment: The RE-ACCESS 2 Study. J Am Coll Cardiol Intv. 2024 Mar, 17 (6) 727–737. https://doi.org/10.1016/j.jcin.2023.12.015
8. Carabetta N, Siller-Matula JM, Boccuto F, Panuccio G, Indolfi C, Torella D, De Rosa S. Commissural alignment during TAVR reduces the risk of overlap to coronary ostia. Int J Cardiol. 2024 Jan 15;395:131572. doi: 10.1016/j.ijcard.2023.131572. Epub 2023 Oct 31. PMID: 37913960.
9. Dvir D, Leon MB, Abdel-Wahab M, Unbehaun A, Kodali S, Tchetche D, Pibarot P, Leipsic J, Blanke

P, Gerckens U, Manoharan G, Harari E, Hellou E, Wolak A, Ben-Assa E, Jubeh R, Shuvy M, Koifman E, Klein C, Kempfert J. First-in-Human Dedicated Leaflet Splitting Device for Prevention of Coronary Obstruction in Transcatheter Aortic Valve Replacement. JACC Cardiovasc Interv. 2023 Jan 9;16(1):94-102. doi: 10.1016/j.jcin.2022.10.050. PMID: 36599593.

10. Brlansky J, Qiu D, Azadani AN. Laser ablation for preventing coronary obstruction and maintaining coronary access in redo-TAVR: A proof of concept. Catheter Cardiovasc Interv. 2024 Aug 27. doi: 10.1002/ccd.31197. Epub ahead of print. PMID: 39189066.
11. Galhardo A, Avvedimento M, Mengi S, Rodés-Cabau J. Redo-TAVR: Essential Concepts, Updated Data and Current Gaps in Evidence. J Clin Med. 2023 Jul 20;12(14):4788. doi: 10.3390/jcm12144788. PMID: 37510906; PMCID: PMC10381270.