

# Modalidades de Imagen intracoronaria y su rol para predecir la expansión del stent en lesiones con calcificación severa



**Dr. Jorge A. Chavarría Viquez**

Servicio de Hemodinamia del Hospital México, San José, Costa Rica

La presencia de calcificación en las lesiones coronarias está asociada con infra expansión de los stents. La adecuada preparación y modificación de las placas cálcicas es clave para mejorar la expansión y el fallo de la lesión tratada<sup>1,2</sup>

Los métodos de imagen intracoronaria, tanto el Ultrasonido Intravascular (IVUS) como la Tomografía de Coherencia Óptica (OCT), tienen una mayor sensibilidad para la detección de calcio intracoronario en comparación con la angiografía coronaria<sup>3</sup>.

Las ventajas del OCT respecto al IVUS radican en su mayor resolución espacial y en la capacidad de penetración de la luz a través del calcio, lo que nos permite una adecuada cuantificación del grosor y volumen del calcio. Por el contrario, las sondas de ultrasonido no son capaces de penetrar lesiones cálcicas y generan sombra acústica, lo que impide evaluar o cuantificar el grosor y volumen del calcio. Sin embargo, estas sondas permiten identificar la extensión longitudinal del calcio y el arco de calcificación a nivel de la arteria, predictores de infra expansión si no se utilizan métodos de modificación de la placa cálcica<sup>4</sup>. (Tabla 1).

Tomando en cuenta las ventajas y desventajas de ambas modalidades, se han publicado escalas de evaluación basada en puntajes que permiten orientar el abordaje sistemático de las lesiones calcificadas y predecir la necesidad de utilizar métodos de modificación de placas ateroscleróticas cálcicas tipo aterectomía rotacional o litotripsia intravascular<sup>1,5,6</sup>

El ultrasonido intravascular predice infra expansión del stent en lesiones con un ángulo de calcio > 270 grados con mas de 5 mm de extensión longitudinal, nódulo calcificado, calcio circunferencial y vasos pequeños<sup>1</sup>.

La OCT predice infra expansión de stent ante la presencia de lesiones calcificadas con ángulos > de 180 grados, grosor > 0.5 mm con longitudes mayores de 5 mm<sup>5</sup>.

El uso de la imagen intracoronaria para evaluar el grado de calcificación coronaria permite una mejor planificación del procedimiento y provee información valiosa que, si se asimila de forma sistemática, brinda herramientas acerca de la selección de los dispositivos a utilizar con el objetivo de optimizar los resultados del procedimiento

Caso clínico: Masculino 70 años, antecedentes de hipertensión arterial y dislipidemia. Enfermedad arterial coronaria con oclusión crónica en la arteria descendente anterior con evidencia de viabilidad en

dicho territorio. Vaso distal con llenado por colaterales que muestra angiográficamente la presencia de calcificación severa en el trayecto de la oclusión.

Se realiza abordaje anterógrado con guías dedicadas de oclusión crónica con alto gramaje y micro catéter. Estudio de imagen intravascular muestra presencia de un nódulo calcificado en el cap proximal y calcificación densa que se extiende > 0.5 mm en múltiples segmentos y arcos de calcificación > 270 grados (figura 1,2).

Debido a la presencia de estos predictores se utiliza aterectomía rotacional con oliva de 1.75 mm, con posterior pre dilatación con balones de corte y No Complacientes, previo al implante de los stents. La expansión final del stent obtenida mayor del 80%, área mínima del Stent > 5.5 mm<sup>2</sup> por IVUS / > 4.5 mm<sup>2</sup> por OCT y ausencia de complicaciones relacionadas a la angioplastia (figura 3,4).

## Referencias

1. Zhang M, Matsumura M, Usui E, Noguchi M, Fujimura T, Fall KN, Zhang Z, Nazif TM, Parikh SA, Rabbani LE, et al. Intravascular Ultrasound-Derived Calcium Score to Predict Stent Expansion in Severely Calcified Lesions. *Circ Cardiovasc Interv.* 2021;14:e010296. doi: 10.1161/circinterventions.120.010296
2. Barbato E, Gallinoro E, Abdel-Wahab M, Andreini D, Carrié D, Di Mario C, Dudek D, Escaned J, Fajadet J, Guagliumi G, et al. Management strategies for heavily calcified coronary stenoses: an EAPCI clinical consensus statement in collaboration with the EURO4C-PCR group. *Eur Heart J.* 2023;44:4340-4356. doi: 10.1093/eurheartj/ehad342
3. De Maria GL, Scarsini R, Banning AP. Management of Calcific Coronary Artery Lesions: Is it Time to Change Our Interventional Therapeutic Approach? *JACC Cardiovasc Interv.* 2019;12:1465-1478. doi: 10.1016/j.jcin.2019.03.038
4. Maehara A, Matsumura M, Ali ZA, Mintz GS, Stone GW. IVUS-Guided Versus OCT-Guided Coronary Stent Implantation: A Critical Appraisal. *JACC Cardiovasc Imaging.* 2017;10:1487-1503. doi: 10.1016/j.jcmg.2017.09.008
5. Fujino A, Mintz GS, Matsumura M, Lee T, Kim SY, Hoshino M, Usui E, Yonetsu T, Haag ES, Shlofmitz RA, et al. A new optical coherence tomography-based calcium scoring system to predict stent underexpansion. *EuroIntervention.* 2018;13:e2182-e2189. doi: 10.4244/eij-d-17-00962
6. Mintz GS. Intravascular imaging of coronary calcification and its clinical implications. *JACC Cardiovasc Imaging.* 2015;8:461-471. doi: 10.1016/j.jcmg.2015.02.003

## Figuras

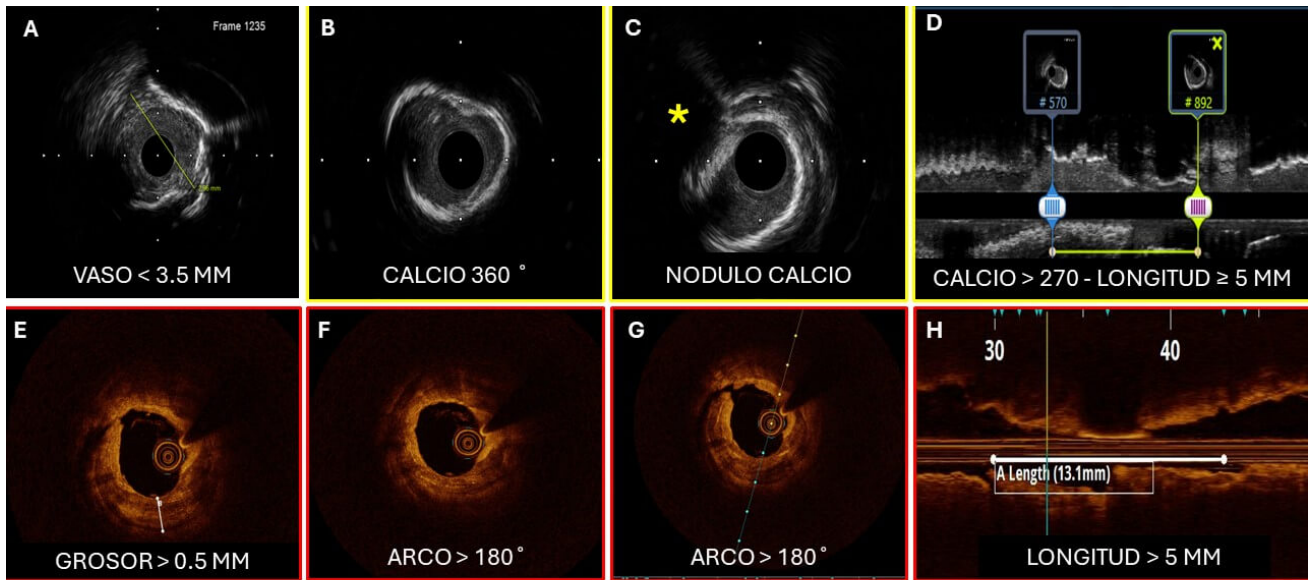


Figura 1. Clasificación de score de calcio según ultrasonido intravascular e imagen de tomografía coherencia óptica en la arteria descendente anterior. Imágenes comparativas de ambas modalidades. Panel superior muestra las características por ultrasonido intracoronario de calcificación severa que predice la necesidad de modificación de la placa. \* nódulo de calcio<sup>1</sup>. Panel inferior muestra las imágenes de tomografía de coherencia óptica<sup>5</sup> que permiten la medición y cuantificación de la carga de calcio posterior a pre dilatación con balón no complaciente de 2.0 mm, para permitir el avance de los catéteres de imagen intracoronaria.

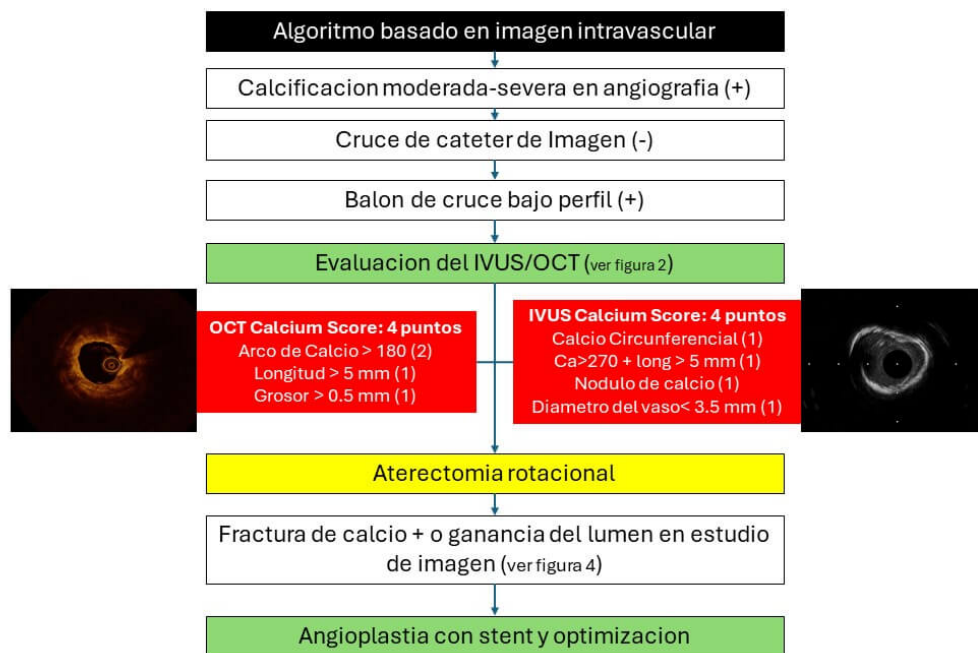


Figura 2. Algoritmo adaptado de Barbato E. et al, mostrando el proceso de decisión sistemático, basado en los hallazgos y comparación de las dos modalidades de imagen intravascular utilizadas en la intervención coronaria de la arteria descendente anterior mostrada previamente.

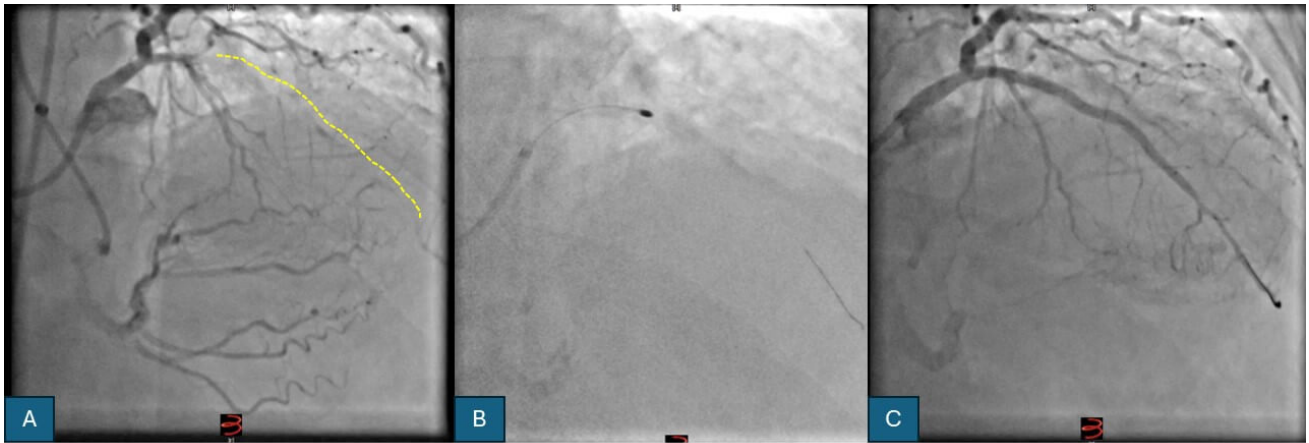


Figura 3. Resumen angiográfico del procedimiento de angioplastia coronaria. A. Inyección bilateral que muestra en proyección craneal oclusión de la arteria descendente anterior distal a la primera diagonal, llenado por colaterales del segmento distal. B. Imagen que muestra procedimiento de aterectomia rotacional. C Resultado final angiográfico posterior al implante de 2 stents medicados y angioplastia con balón de drogas en el segmento distal.

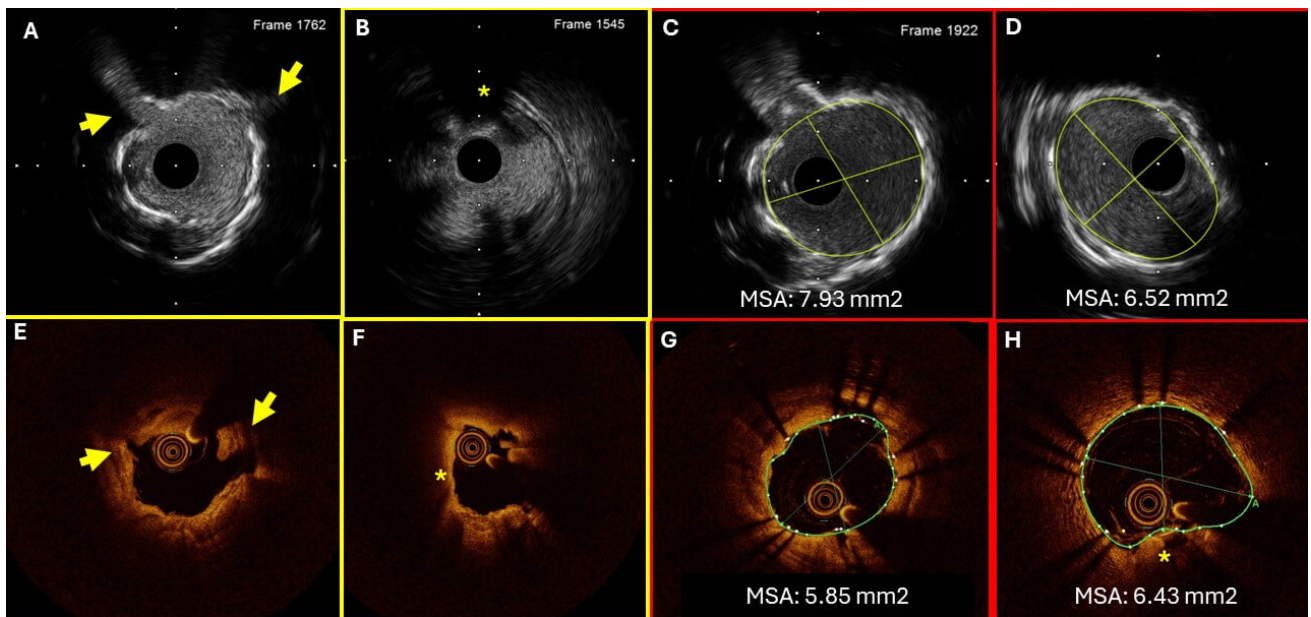


Figura 4. Resumen de las dos modalidades de imagen intravascular disponibles. Imágenes comparativas. Panel superior A, B: Imágenes por ultrasonido mostrando la modificación de la placa cálcica. Flechas amarillas mostrando fracturas. Asterisco muestra nódulo de calcio con modificación de placa en los bordes de la placa cálcica. C, D Resultado posterior al implante del stent mostrando adecuada expansión. Panel inferior mostrando las imágenes por tomografía de coherencia óptica. E, F

modificación de la placa posterior a la aterectomia rotacional seguido de angioplastia con balón de corte y balón No Complaciente. G, H Resultado posterior al implante del stent en zonas con modificación de la placa aterosclerótica.

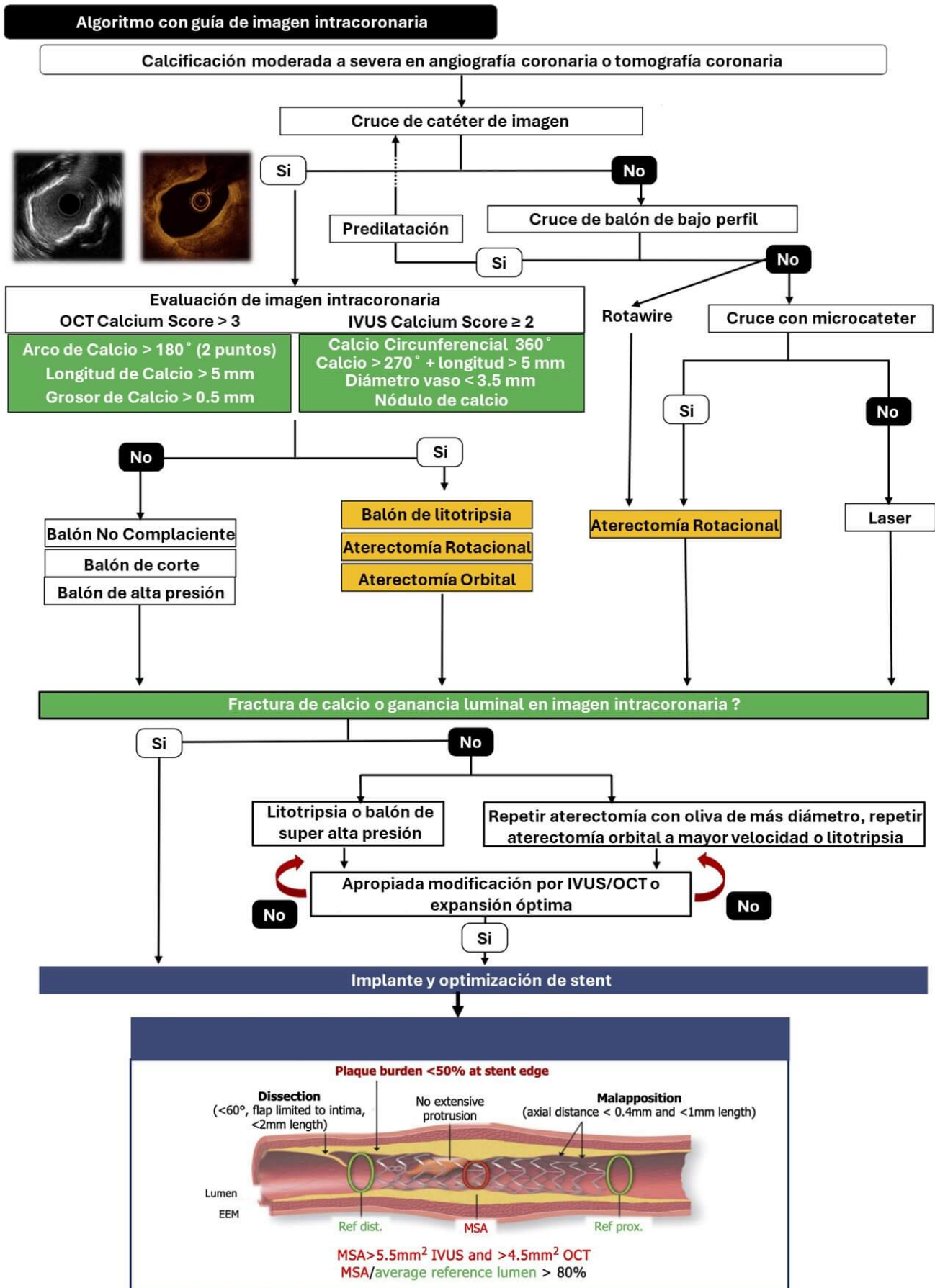


Figura 5. Algoritmo traducido al español del consenso de expertos publicado por Barbato E, et al.



## EURO4C-PCR group

Tabla 1. Tabla comparativa entre ambas modalidades de imagen

	IVUS	OCT
MORFOLOGIA	HIPERECOGENICA + SOMBRA ACUSTICA. NO PENETRA CALCIO.	BAJA ATENUACION, BORDES CLAROS. PENETRA CALCIO.
RESOLUCION ESPACIAL	50-200 $\mu$	15-20 $\mu$
PENETRACION DE TEJIDO (NO CALCIFICADO)	++	+
NECESIDAD DE CONTRASTE	NO	SI
CUANTIFICACION VOLUMEN DE CALCIO	-	++
ARCO DE CALCIO	+++	+++
GROSOR DE CALCIO	-	+++
LONGITUDINAL	+++	+++
RIESGO DE INFRAEXPANSION	IVUS CALCIUM SCORE	OCT CALCIUM SCORE