

# Planificación por medio de tomografía y utilidad de integración de tomografía coronaria y angiografía para guiar intervenciones de oclusiones coronarias totales



**Dr. Gian Manuel Jiménez Rodríguez**

Instituto Nacional de Cardiología Ignacio Chávez  
México, Ciudad de México

---

## INTRODUCCIÓN:

---

Las oclusiones totales crónicas (OTC) se definen como la oclusión al 100% del lumen coronario, con flujo distal ausente o TIMI 0 (Thrombolysis in Myocardial Infarction) con una presentación mayor de 3 meses<sup>1,2</sup> (OTC verdaderas) y en caso de que el flujo sea TIMI 1 se consideran como OTC funcionales, la frecuencia general de OTC en pacientes con enfermedad arterial coronaria es del 16 al 18.4%<sup>3,4</sup>. A pesar de la identificación mediante angiografía de colaterales bien desarrolladas, se ha demostrado claramente la limitada capacidad de las mismas para proporcionar suficiente perfusión al miocárdica en la gran mayoría de los pacientes<sup>5</sup>.

En general, los pacientes con OTC son de mayor edad, de predominio masculino y suelen tener mayor prevalencia de diabetes mellitus (34 vs. 26%), hipertensión (75 vs. 68%), hiperlipidemia (82 vs. 78%), tabaquismo (33 vs. 24%), enfermedad vascular periférica (8 vs. 4%) e infarto de miocardio (IM) anterior (40% vs. 23%), por lo tanto se considera que en general un paciente con OTC tiene mayores comorbilidades<sup>3</sup>. El tratamiento de estas lesiones se basa en medidas generales que incluyen tratamiento médico óptimo (control de comorbilidades, manejo óptimo de hipertensión arterial, diabetes, dislipidemia, etc.), cambios en el estilo de vida y revascularización ya sea quirúrgica o percutánea de acuerdo al grado de isquemia o síntomas del paciente.

En el caso de la elección percutánea es importante considerar la experiencia y recursos técnicos del operador con la intención de alcanzar los mejores resultados técnicos y lograr la canalización adecuada de la OTC. Se han desarrollado múltiples técnicas de cruce y/o recanalización de estas lesiones dentro de las que se incluyen abordaje anterógrado, retrogrado, uso de colaterales, disección re-entrada controlada (para ésta última existen múltiples técnicas secundarias), entre otras; considerando para tales estrategias el uso de múltiples algoritmos<sup>2,6-9</sup> de tratamiento para el escalamiento de la estrategia y de ese modo lograr mejores resultados.

Con el perfeccionamiento de las técnicas de imagen no invasiva se ha propuesto el uso de angiografía coronaria por tomografía computarizada (ACTC) para la planeación de las intervenciones de OTC,

obteniendo así mejores tasas de éxito y menos complicaciones periprocedimiento<sup>10</sup>.

---

## APLICACIONES DE LA TOMOGRAFÍA COMPUTADA EN LA INTERVENCIÓN DE OCLUSIONES TOTALES CRÓNICAS CORONARIAS

---

### Guía anatómica

La falta de una visualización adecuada puede dificultar los intentos de avance de los dispositivos a través o alrededor de la oclusión. Una de las características de la angiografía coronaria por tomografía computarizada (ACTC) es la capacidad de visualizar el trayecto completo del segmento ocluido del vaso. Esta información adicional puede ayudar a controlar la posición de la guía durante el avance a través de la lesión, con lo anterior también se identificó una tasa de éxito superior (88 vs 64%)<sup>11</sup>. Del mismo modo, se ha identificado que el ángulo de proyección óptimo para la intervención puede ser obtenido antes del procedimiento incluso en pacientes con gran angulación coronaria no observable mediante angiografía convencional<sup>12,13</sup>.

La angiografía convencional tiene una limitación importante en la evaluación de la zona de inicio de la OTC o "CAP proximal" mientras que la ACTC es especialmente adecuada para la visualización clara de ésta en relación con el curso posterior del sitio de oclusión, un fenómeno que no está disponible con ninguna otra modalidad de imagen, en este contexto, también es una excelente herramienta para localizar los muñones de los injertos de derivación ocluidos y guiar su recanalización para el acceso retrógrado de las OTC<sup>14</sup>. Por otro lado, la ACTC supera a la angiografía invasiva en la medición precisa de la longitud de la oclusión y su rendimiento también es superior para la visualización de múltiples sitios de oclusión.

Para la evaluación del grado de calcificación también es relevante el uso de ACTC ya que esta es más sensible para identificar, localizar y cuantificar la calcificación en comparación con la angiografía invasiva<sup>15</sup>, la calcificación que involucra  $\geq 50\%$  del área de la sección transversal del vaso (Cross Sectional Area -CSA) dentro del sitio de oclusión es uno de los factores predictores más importantes de angioplastia fallida<sup>16,17</sup>.

En general, cuanto más difícil sea la visualización de la OTC en la angiografía invasiva (pacientes con antecedente de revascularización coronaria, oclusiones ostiales o de mucha longitud) o mientras el score de complejidad de la lesión sea mayor, el beneficio potencial de la ACTC para planificar la intervención coronaria percutánea es más acentuado<sup>14</sup>.

Es importante identificar qué pacientes se beneficiarán de la realización de ACTC previo al procedimiento intervencionista, ya que éste implica una mayor exposición a radiación, medio de contraste y los gastos institucionales<sup>18</sup>. El primer ensayo clínico que evaluó el uso de ACTC para la intervención de OTC, recientemente publicado, reportó mayor tasa de éxito con una tendencia más baja de complicaciones periprocedimiento inmediato, como perforaciones coronarias o infarto de miocardio

periprocedimiento cuando se utilizó la guía de ACTC para asistir y planificar la intervención. Así mismo, se encontró mayor beneficio en el uso de ACTC cuando los pacientes tenían puntajes angiográficos de mayor complejidad, sin diferencia estadísticamente significativa en el uso de medio de contraste o radiación durante la intervención<sup>10</sup>.

## BENEFICIOS DE LA ATCC EN OTC

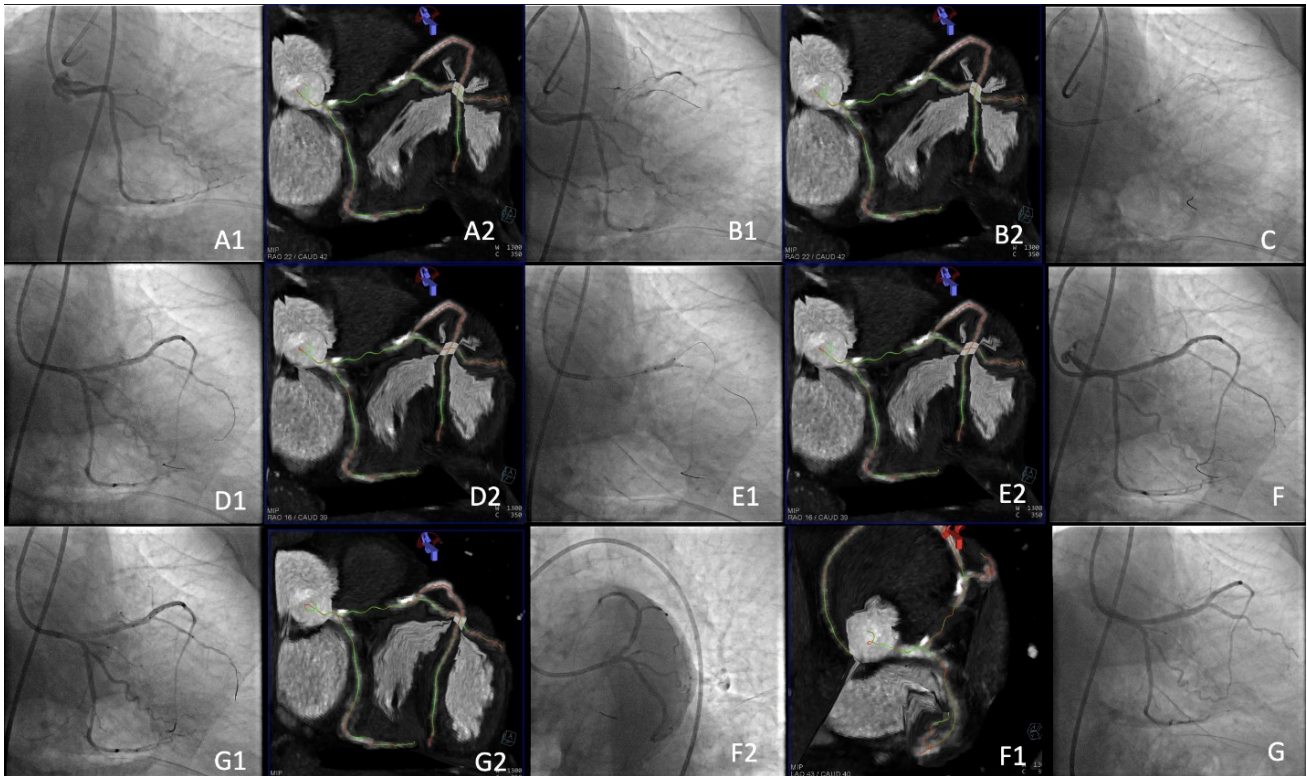
- ✓ **Ventaja en caracterización de complejidad de OTC, incluyen la valoración de muñón de entrada, largo de lesión, sitios de oclusión, grado de calcificación y tortuosidad**
- ✓ **Mientras más difícil es la caracterización angiográfica, mayor es el beneficio de utilizar ACTC**

## Superposición en tercera dimensión

La superposición en tercera dimensión permite que la angiografía obtenida mediante tomografía sea sobrepuesta en tiempo real con la angiografía convencional, para así dirigir el avance de la guía coronaria de manera más precisa y obtener posibilidades de revascularización completa mayores. Uno de los softwares para dicho procedimiento es llamado CTO "Guide" y fue desarrollado por Siemens Healthcare AG. Se ejecuta en una estación de trabajo de posprocesamiento 3D (LEONARDO VB21) que interactúa con un sistema de angiografía con arco en C (Artis VC14B; Siemens Healthcare AG, Erlangen, Alemania)<sup>19</sup>.

Este tipo de reconstrucción presenta una alineación completamente automática de las reconstrucciones de ACTC de acuerdo con la angulación del arco en C, lo que permite marcar una ruta tridimensional continua durante la angioplastia. Esta puede ser codificada por colores y así facilitar la identificación sin contraste de las proyecciones fluoroscópicas<sup>20</sup> y logrando así mayores tasas de éxito<sup>11</sup>.

## CTO GUIDE



## Evaluación de viabilidad

Además de la evaluación anatómica es importante que en pacientes con OTC se identifique viabilidad, si bien la ACTC se usaba anteriormente para evaluaciones puramente anatómicas del árbol coronario, también se puede usar para evaluaciones de hibernación. Estas evaluaciones se basan en medidas clásicas, como la función global y regional, el grosor de la pared y el engrosamiento de la pared en sístole, la perfusión reducida que puede observarse con reducción del contraste durante la fase arterial, similar al comportamiento de los agentes de contraste para imágenes por resonancia magnética (IRM) que contienen gadolinio, mientras que el realce retardado (tardío) con medios de contraste que contienen yodo indica cicatrización del miocardio. Un desacople entre la perfusión insuficiente (fase arterial) y el realce tardío indica un posible objetivo de intervención<sup>21-24</sup>.





## Predicción del éxito de la intervención

El primer estudio multicéntrico que permitió la evaluación a gran escala de la evaluación de la tomografía como predictor de éxito en la intervención de OTC fue el CT-RECTOR.

## Componentes del score CT-RECTOR

### CT-RECTOR Score Calculator

*Predictors Definitions*

<p><b>Multiple Occlusion</b></p> 	<p>Presence of <math>\geq 2</math> complete interruptions of the contrast opacification separated by contrast-enhanced segment of <math>\geq 5</math> mm.</p>	<p><b>Multiple Occlusion</b></p> <input type="checkbox"/> Presence (1) <input type="checkbox"/> Absence (0)
<p><b>Blunt Stump</b></p> 	<p>Absence of any tapered stump at the entry or exit site.</p>	<p><b>Blunt Stump</b></p> <input type="checkbox"/> Presence (1) <input type="checkbox"/> Absence (0)
<p><b>Severe Calcification</b></p> 	<p>Presence of any calcium involving <math>\geq 50\%</math> of the vessel cross-sectional area at the entry or exit site or within the occlusion route.</p>	<p><b>Severe Calcification</b></p> <input type="checkbox"/> Presence (1) <input type="checkbox"/> Absence (0)
<p><b>Bending <math>\geq 45^\circ</math></b></p> 	<p>Presence of any bending <math>\geq 45^\circ</math> at the entry or exit site or within the occlusion route.</p>	<p><b>Bending <math>\geq 45^\circ</math></b></p> <input type="checkbox"/> Presence (1) <input type="checkbox"/> Absence (0)
<p><b>Second Attempt</b></p>	<p>Previously failed PCI at CTO</p>	<p><b>Second Attempt</b></p> <input type="checkbox"/> Yes (1) <input type="checkbox"/> No (0)
<p><b>Duration of CTO</b></p>	<p>Duration of CTO <math>\geq 12</math> months or unknown</p>	<p><b>Duration of CTO</b></p> <input type="checkbox"/> Yes (1) <input type="checkbox"/> No (0)
<p><b>Difficulty Group</b></p> <input type="checkbox"/> Easy (0) <input type="checkbox"/> Difficult (2) <input type="checkbox"/> Intermediate (1) <input type="checkbox"/> Very Difficult ( $\geq 3$ )		<p><b>Total Score</b></p> <div style="border: 1px solid gray; width: 40px; height: 20px; margin: 0 auto;"></div>

En este estudio se tomaron en cuenta las siguientes variables de riesgo: presencia de oclusiones múltiples, muñón romo, calcificación severa en el área transversal del vaso ocluido, tortuosidad además de información sobre los intentos previos, permitiendo predecir el cruce exitoso en 30 minutos (puntuación  $\leq 2$ ). Se identificó también que esta herramienta tiene el potencial de superar la puntuación angiográfica J-CTO en términos de rendimiento diagnóstico<sup>17</sup>.

A la par se han propuesto otros algoritmos basados en la ACTC y aplicando el algoritmo híbrido<sup>25</sup> para este en particular, todas las características de la OTC se evalúan simultáneamente en función de la angiografía invasiva y la ACTC. A diferencia del algoritmo híbrido original, el "CAP proximal" no determina la elección de un abordaje anterógrado o retrógrado basado en la premisa de que las lesiones de la OTC tienen un casquete proximal claro (no ambiguo) en la ACTC. Por otro lado, se utilizan dos parámetros angiográficos: 1) la calidad y el tamaño del vaso distal y 2) las "colaterales intervencionistas" que dictan si el abordaje primario es anterógrado o retrógrado, en contraste con el enfoque híbrido original, en que la longitud de la oclusión por sí sola no dicta la elección de una estrategia de escalada anterógrada o disección y re-entrada, sino más bien una combinación<sup>14</sup>. En un estudio reciente publicado por Habara et al, se obtuvo una tasa de éxito del 78,1% y en ningún caso se observó infarto de miocardio u otras complicaciones mayores cuando se utilizó evaluación de ACTC previa al procedimiento, con la intención de identificar a los mejores candidatos para la estrategia de abordaje anterógrado con disección y reentrada<sup>26</sup>.

## Limitaciones de la tomografía computada coronaria

Se ha demostrado el beneficio en la caracterización de la severidad, longitud y tortuosidad de las OTC por ACTC luego de la realización de una angiografía coronaria convencional<sup>27</sup>, sin embargo, la eficacia en su diagnóstico de novo no se ha estudiado a fondo ya que la diferenciación no invasiva entre las estenosis de alto grado y las oclusiones completas pueden ser un desafío debido a la resolución espacial limitada de estudios tomográficos actuales y que amerita un entrenamiento especial para los operadores de tomografía. Un estudio retrospectivo reciente identificó una sensibilidad del 57.1% y especificidad del 96.8% en el diagnóstico de OTC mediante ACTC con un valor predictivo positivo del 82.8% y valor predictivo negativo del 89.4%<sup>28</sup>; por lo que la tendencia actual es al uso de ACTC posterior a la identificación de una OTC mediante angiografía coronaria convencional. Uno de los criterios para identificación de OTC mediante ACTC en una lesión con longitud  $\geq 9$  mm es la búsqueda de diferencia en la densidad de contraste  $\geq 43$  % (que refleja la cinética del contraste intraluminal sobre la lesión) y la presencia de gradiente de atenuación inversa, lo que aumenta la probabilidad de OTC <sup>29</sup>.

## Conclusiones

El uso de ACTC para identificar y cuantificar la placa aterosclerótica coronaria, así como para proyectar reconstrucciones tridimensionales y así realizar una planificación y guía estricta de la intervención de pacientes con OTC es una excelente opción que mejora la tasa de éxito y reduce las complicaciones de este tipo de procedimientos. Esta tecnología ofrece la oportunidad sin precedentes de resolver la ambigüedad del "CAP proximal" y visualizar claramente el segmento distal de la OTC.

Se han desarrollado sistemas de puntuación para predecir el éxito de cruce con guía de angioplastia y, por lo tanto, para identificar el nivel de dificultad de la OTC antes de la intervención,

El uso de ACTC es viable en nuestro medio y se debe considerar la radiación extra que recibe el paciente y el uso de medio de contraste.

En estos escenarios complejos conocer la anatomía permite, además, informar al paciente de los riesgos específicos del procedimiento y de la eventual necesidad de soporte hemodinámico.

---

## BIBLIOGRAFÍA

---

1. Brilakis E. *Manual of Chronic Total Occlusion Interventions: A Step-by-Step Approach*. Second edition. Elsevier, Academic Press; 2018.
2. Tajti P, Brilakis ES. Chronic Total Occlusion Percutaneous Coronary Intervention: Evidence and Controversies. *J Am Heart Assoc*. 2018;7(2):e006732. doi:10.1161/JAHA.117.006732
3. Fefer P, Knudtson ML, Cheema AN, Galbraith PD, Oshero AB, Yalonetsky S et al. Current

perspectives on coronary chronic total occlusions: the Canadian Multicenter Chronic Total Occlusions Registry. *J Am Coll Cardiol*. 2012;59(11):991-7.

4. Råmunddal T, Hoebbers L, Henriques JPS, et al. Chronic Total Occlusions in Sweden – A Report from the Swedish Coronary Angiography and Angioplasty Registry (SCAAR). Ahrens I, ed. *PLoS ONE*. 2014;9(8):e103850. doi:10.1371/journal.pone.0103850
5. Stuijzand WJ, Driessen RS, Raijmakers PG, et al. Prevalence of ischaemia in patients with a chronic total occlusion and preserved left ventricular ejection fraction. *Eur Heart J - Cardiovasc Imaging*. 2017;18(9):1025-1033. doi:10.1093/ehjci/jew188
6. Maeremans J, Walsh S, Knaapen P, et al. The Hybrid Algorithm for Treating Chronic Total Occlusions in Europe. *J Am Coll Cardiol*. 2016;68(18):1958-1970. doi:10.1016/j.jacc.2016.08.034
7. Harding SA, Wu EB, Lo S, et al. A New Algorithm for Crossing Chronic Total Occlusions From the Asia Pacific Chronic Total Occlusion Club. *JACC Cardiovasc Interv*. 2017;10(21):2135-2143. doi:10.1016/j.jcin.2017.06.071
8. Tanaka H, Tsuchikane E, Muramatsu T, et al. A Novel Algorithm for Treating Chronic Total Coronary Artery Occlusion. *J Am Coll Cardiol*. 2019;74(19):2392-2404. doi:10.1016/j.jacc.2019.08.1049
9. Wu EB, Brilakis ES, Mashayekhi K, et al. Global Chronic Total Occlusion Crossing Algorithm. *J Am Coll Cardiol*. 2021;78(8):840-853. doi:10.1016/j.jacc.2021.05.055
10. Hong SJ, Kim BK, Cho I, et al. Effect of Coronary CTA on Chronic Total Occlusion Percutaneous Coronary Intervention. *JACC Cardiovasc Imaging*. 2021;14(10):1993-2004. doi:10.1016/j.jcmg.2021.04.013
11. Rolf A, Werner GS, Schuhbäck A, et al. Preprocedural coronary CT angiography significantly improves success rates of PCI for chronic total occlusion. *Int J Cardiovasc Imaging*. 2013;29(8):1819-1827. doi:10.1007/s10554-013-0258-y
12. Yokoyama N, Yamamoto Y, Suzuki S, et al. Impact of 16-slice computed tomography in percutaneous coronary intervention of chronic total occlusions. *Catheter Cardiovasc Interv*. 2006;68(1):1-7. doi:10.1002/ccd.20734
13. Otsuka M, Sugahara S, Umeda K, et al. Utility of multislice computed tomography as a strategic tool for complex percutaneous coronary intervention. *Int J Cardiovasc Imaging*. 2008;24(2):201-210. doi:10.1007/s10554-007-9239-3
14. Opolski MP, Nap A, Knaapen P. A computed tomography algorithm for crossing coronary chronic total occlusions: riding on the wave of the proximal cap and distal vessel segment. *Neth Heart J*. 2021;29(1):42-51. doi:10.1007/s12471-020-01510-1
15. Brilakis ES, Mashayekhi K, Tsuchikane E, et al. Guiding Principles for Chronic Total Occlusion Percutaneous Coronary Intervention: A Global Expert Consensus Document. *Circulation*. 2019;140(5):420-433. doi:10.1161/CIRCULATIONAHA.119.039797
16. Yu CW, Lee HJ, Suh J, et al. Coronary Computed Tomography Angiography Predicts Guidewire Crossing and Success of Percutaneous Intervention for Chronic Total Occlusion: Korean Multicenter CTO CT Registry Score as a Tool for Assessing Difficulty in Chronic Total Occlusion Percutaneous Coronary Intervention. *Circ Cardiovasc Imaging*. 2017;10(4):e005800. doi:10.1161/CIRCIMAGING.116.005800

17. Opolski MP, Achenbach S, Schuhbäck A, et al. Coronary Computed Tomographic Prediction Rule for Time-Efficient Guidewire Crossing Through Chronic Total Occlusion Insights From the CT-RECTOR Multicenter Registry (Computed Tomography Registry of Chronic Total Occlusion Revascularization). *JACC Cardiovasc Interv.* 2015;8(2):257-267. doi:10.1016/j.jcin.2014.07.031
18. Werner GS. Use of Coronary Computed Tomographic Angiography to Facilitate Percutaneous Coronary Intervention of Chronic Total Occlusions. *Circ Cardiovasc Interv.* 2019;12(10):e007387. doi:10.1161/CIRCINTERVENTIONS.119.007387
19. Ghoshhajra BB, Takx RAP, Stone LL, et al. Real-time fusion of coronary CT angiography with x-ray fluoroscopy during chronic total occlusion PCI. *Eur Radiol.* 2017;27(6):2464-2473. doi:10.1007/s00330-016-4599-5
20. Opolski MP, Achenbach S. CT Angiography for Revascularization of CTO. *JACC Cardiovasc Imaging.* 2015;8(7):846-858. doi:10.1016/j.jcmg.2015.05.001
21. Mahnken AH, Mühlenbruch G, Günther RW, Wildberger JE. CT imaging of myocardial viability: experimental and clinical evidence. *Cardiovasc J Afr.* 2007;18(3):169-174.
22. CT Imaging of Myocardial Perfusion and Viability: Beyond Structure and Function Edited by U. Joseph Schoepf, Fabian Bamberg, Balazs Ruzsics, Rozemarijn Vliegenthart, and Gorka Bastarrika New York, NY: Springer, 2014. ISBN: 978-3-642-33878-6. Hardcover, \$179.00; pp 240. *Radiology.* 2015;276(2):358-358. doi:10.1148/radiol.2015154021
23. Mendoza DD, Joshi SB, Weissman G, Taylor AJ, Weigold WG. Viability imaging by cardiac computed tomography. *J Cardiovasc Comput Tomogr.* 2010;4(2):83-91. doi:10.1016/j.jcct.2010.01.019
24. Garcia MJ, Kwong RY, Scherrer-Crosbie M, et al. State of the Art: Imaging for Myocardial Viability: A Scientific Statement From the American Heart Association. *Circ Cardiovasc Imaging.* 2020;13(7):e000053. doi:10.1161/HCI.0000000000000053
25. Brilakis ES, Grantham JA, Rinfret S, et al. A Percutaneous Treatment Algorithm for Crossing Coronary Chronic Total Occlusions. *JACC Cardiovasc Interv.* 2012;5(4):367-379. doi:10.1016/j.jcin.2012.02.006
26. Habara M, Tsuchikane E, Shimizu K, et al. Japanese multicenter registry evaluating the antegrade dissection reentry with cardiac computerized tomography for chronic coronary total occlusion. *Cardiovasc Interv Ther.* 2022;37(1):116-127. doi:10.1007/s12928-021-00762-x
27. Hoe J. CT coronary angiography of chronic total occlusions of the coronary arteries: how to recognize and evaluate and usefulness for planning percutaneous coronary interventions. *Int J Cardiovasc Imaging.* 2009;25(S1):43-54. doi:10.1007/s10554-009-9424-7
28. Lee DH, Kambhampati S, Mohammed M, et al. Efficacy of Coronary Computed Tomography Angiography for the De Novo Detection of Chronic Total Occlusion Prior to Coronary Angiography: A Preliminary and Retrospective Study. *Int J Angiol.* 2020;29(04):223-228. doi:10.1055/s-004-1716328
29. Staruch AD, Opolski MP, Slomka PJ, et al. Automated Quantitative Plaque Analysis for Discrimination of Coronary Chronic Total Occlusion and Subtotal Occlusion in Computed Tomography Angiography. *J Thorac Imaging.* 2016;31(6):367-372.



doi:10.1097/RTI.0000000000000223