

# Stent Provisional



**Dra. Ana María Dussaubat**

Clínica Alemana de Valdivia Valdivia, Chile

La angioplastia de bifurcación es sin duda, una técnica que puede alcanzar un alto grado de complejidad y se asocia a una alta tasa de complicaciones (1,4). El Club Europeo de Bifurcaciones (EBC) recomienda adoptar la clasificación de Medina para describir el compromiso de la bifurcación y la clasificación MADS para describir la técnica de angioplastia (2,3,28), lo que permite uniformar criterios, comparar distintos estudios y facilita la interpretación de la literatura.

A continuación revisaremos las distintas consideraciones para la toma de decisiones y desarrollo de una angioplastia en bifurcación paso a paso.

## Paso 1. Decidir estrategia: stent provisional vs dos stents

El principal inconveniente del stent provisional es la posibilidad de perder la rama lateral, lo que se ha asociado a mayor tasa de infarto y mortalidad (10), pero hay múltiples estudios que demuestran que el uso de stent en ambas ramas como estrategia inicial, no tiene ventajas sobre el uso de stent provisional y se asocia a mayor uso de medio de contraste, radiación y tasa de infarto peri-procedimiento (4,7,8) por lo que el Club Europeo de Bifurcación sugiere aplicar el principio KISS (Keep it Simple, Swift and Safe): manténlo simple, rápido y seguro (3).

Sin embargo, en la era de los stents fármaco-activos y con la mejoría en las técnicas de dos stents, hay varios factores a considerar al momento de decidir utilizar uno o dos stents. El estudio EBC TWO demostró que en lesiones en bifurcación verdadera (estenosis > 50% en vaso principal y en el ostium de rama lateral) con rama lateral significativa (> 2.5mm diámetro) y compromiso ostial importante (>5mm largo), la angioplastia con dos stents con técnica de Culotte no presenta diferencias en mortalidad, reinfarto y TVR a 12 meses (9). El estudio CACTUS tampoco encontró diferencia significativa en eventos clínicos comparando Crush con stent provisional con seguimiento a 6 meses (26) pero, dada la baja tasa de éxito en conseguir realizar el kissing balloon final, el Crush ya no se recomienda. Sin embargo, la técnica de Double Kissing (DK) Crush ha demostrado consistentemente sus buenos resultados a corto y largo plazo en lesiones en bifurcación verdadera y vaso lateral de calibre significativo, llegando incluso a superar al stent provisional (11,12,28). Y es de destacar que en la angioplastia de tronco en bifurcación verdadera, el DK Crush ha demostrado ser superior al Culotte y al stent provisional (13, 14).

¿Entonces, cómo decidir si iremos directamente a una técnica de dos stents o al stent provisional? El registro COBIS II analizó las características asociadas a mayor riesgo de cierre de la rama secundaria, que fueron: compromiso >50% en ostium de rama lateral (OR: 2.34; 95% CI: 1.59 to 3.43;  $p < 0.001$ ) compromiso >50% en vaso principal proximal (OR: 2.34; 95% CI: 1.57 to 3.50;  $p < 0.001$ ), largo de la lesión de ramo lateral (OR: 1.03; 95% CI: 1.003 to 1.06;  $p = 0.03$ ) y síndrome coronario agudo (OR: 1.53; 95% CI: 1.06 to 2.19;  $p = 0.02$ ) y no encontró asociación con el ángulo de la bifurcación, a diferencia de publicaciones previas, (16,17,20) ni con las lesiones de tronco de coronaria izquierda (10). El Club Europeo de Bifurcaciones sugiere un acercamiento inicial con dos stents si el acceso de la rama lateral es particularmente desafiante y en lesiones con compromiso severo ostial que se extiende más

allá de los 5 mm desde la carina, más aún en presencia de calcio (15,28). Y a la luz de los resultados del DKCRUSH V, es planteable considerar el DK Crush como estrategia inicial para la angioplastia de lesión compleja de tronco distal. No se recomienda el uso de iFR/FFR antes del implante del stent en la rama principal para decidir entre una técnica de uno o dos stents (28).

—

## Paso 2. Utilizar una técnica correcta de stent provisional

La mayor parte de lesiones en bifurcación se puede resolver con acceso radial y catéter guía 6F, a menos que planifiquemos una técnica compleja de dos stents, usar 3 balones en trifurcación, o dos balones de más de 3.5mm (3,18,28). La obtención de varias proyecciones en distintos ángulos nos permitirá caracterizar mejor la lesión y escoger aquella más perpendicular al ostium de la rama lateral. El posicionar una segunda guía en el vaso secundario debiera ser una práctica rutinaria a menos que se considere que su pérdida es irrelevante. Una guía en el vaso secundario no sólo facilita el recruzar sino que además, disminuye el riesgo de oclusión (4) y facilita la reapertura espontánea del vaso secundario si este se ocluyera (10). Incluso, en vasos secundarios de pequeño calibre y que no planificamos angioplastiar, podemos dejar una guía con la estrategia de “mantener abierto” el vaso (Keep It Open-KIO) (4). Con ambas guías en posición, procederemos a predilatar el vaso principal si lo consideramos necesario. Esta práctica facilita la evaluación del diámetro del vaso y la correcta expansión del stent, pudiendo influir en el resultado a largo plazo (28). Hay información contradictoria a cerca de la predilatación rutinaria del vaso secundario. Hay evidencia que indica que no resultaría en mayor facilidad de recruce y se asociaría a mayor necesidad de revascularización (10), resultados discordantes con otros estudios (19). El Club Europeo de Bifurcación afirma que aunque la predilatación de la rama lateral no es necesaria en la mayoría de los casos, se recomienda en determinadas circunstancias como acceso difícil, compromiso ostial extenso, calcificación severa y pérdida de flujo al avanzar la guía, en cuyo caso se debe también evaluar el implante de stent a la rama lateral (15,28).

Continuaremos con el implante de un stent medicado de segunda generación en el vaso principal, considerando para ello el diámetro de su segmento distal para evitar el desplazamiento de carina (shift de carina), principal causa de compromiso del vaso secundario tras el implante del stent (3,28). Según la clasificación MADS, esta es una estrategia A (Across o a través de la bifurcación), dejando la guía de la rama lateral enjaulada. Dado que el stent fue escogido y liberado considerando el diámetro distal, debemos expandirlo bien en el segmento proximal utilizando la técnica de POT (Proximal Optimization Technique o técnica de optimización proximal). Para esto, utilizaremos un balón corto, de diámetro 1:1 con el vaso proximal, no complaciente si hay calcificación significativa y semi-complaciente en su ausencia, aprovechando así al máximo su capacidad de expansión, posicionando su extremo distal en la carina (Figura 1). Es importante conocer dónde está el “hombro” del balón en relación a la marca radio-opaca. Si el balón se posiciona muy distal, aumenta el riesgo de shift de placa y cierre de la rama y si se posiciona muy proximal, no se conseguirá una buena cobertura del ostium lateral por las celdas del stent (28). Realizar un POT facilita el posterior ingreso de guía al vaso secundario, reduce el riesgo de avance abluminal de la guía, disminuye el riesgo de deformar el stent en su segmento proximal y promueve una adecuada cobertura por stent en el ostium de la rama lateral. La realización de POT ha demostrado una reducción significativa de la combinación de eventos cardiovasculares mayores, (28). Es importante por tanto, escoger el diámetro del stent considerando el diámetro distal, su potencial de expansión para adaptarlo al diámetro proximal y de una largo tal que nos permita luego acomodar un balón en el segmento proximal para realizar rutinariamente un POT (3,18,28).

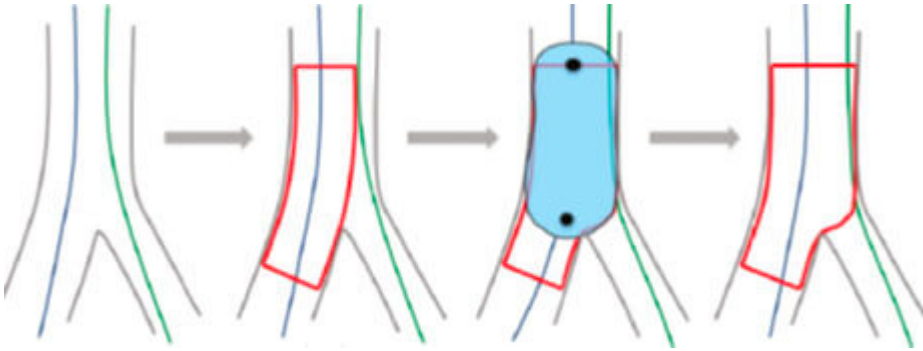


Ilustración 1. Técnica de optimización proximal (POT). *EuroIntervention* 2018;13:1540-1553.

### Paso 3. Decidir si la rama secundaria requiere intervención

Una vez implantado el stent en el vaso principal y realizado el POT, evaluaremos los resultados. No se ha demostrado beneficio en realizar Kissing Balloon (KB) de forma rutinaria (15,25), por tanto, si el resultado nos parece adecuado, retiramos las guías (evitando que nuestro catéter guía avance y diseque) y finalizamos el procedimiento.

Se ha propuesto que las lesiones residuales ostiales mayores a 75% o flujo TIMI <3 en una rama lateral significativa deberían ser tratadas (4,15). Koo demostró que sólo el 27% de las lesiones con estenosis de más de 75% por angiografía son funcionalmente significativas y ninguna lesión fue funcionalmente significativa con estenosis 50-75% (21). La evaluación de la rama lateral con iFR/FFR luego del stent en el vaso principal es compleja, ya que puede haber compromiso ostial transitorio por edema, pequeño hematoma intramural que luego se reabsorberá o desplazamiento de placa que puede remodelar. En este escenario es el resultado normal el que es útil para decidir no intervenir (28), pero si se utilizan los criterios de estenosis residual ostial > 70%, flujo < TIMI 3 o disección > tipo A -en vasos secundarios > ó = 2.5 y < o = 4.0 mm- la utilización rutinaria de FFR no tiene diferencias en MACE al año si se compara con la angioplastia guiada por angiografía según lo demostrado en el DKCRUSH VI (22).

Si el resultado de la rama lateral no es óptimo según los criterios señalados anteriormente, procederemos a recruzar una guía hacia la rama lateral (o una tercera guía), utilizando para ello los struts más distales en la bifurcación, lo que se facilita con un “pullback rewiring” o acceso en retirada, esto es, avanzando la guía a distal en el vaso principal y luego retraerla hacia la bifurcación. Esto otorga mejor cobertura del ostium proximal y disminuye la necesidad de un segundo stent (3,23,28). Si hay dificultad en el recruce, se puede repetir el POT a mayor presión o con un balón de mayor diámetro, modificar la curva de la guía, usar una guía hidrofílica, una más agresiva o un microcatéter. Si aún no se logra cruzar, se puede dejar un balón sin insuflar en el vaso principal y abrir camino con un balón de 1.0 o 1.25 mm a través de la guía enjaulada para expandirlo en el ostium. Se debe realizar luego un nuevo POT para optimizar la expansión del stent de la rama principal (3).

Una vez recruzadas las guías, continuaremos con la apertura del ostium con balón y terminaremos con kissing balloon (KB), lo que conseguirá un buen resultado angiográfico en la gran mayoría de los casos (15,23,28). Para esto escogeremos balones de un diámetro acorde a cada vaso (del mismo diámetro del vaso de referencia o 0.5mm menor) y cortos, respetando el borde proximal del stent idealmente sobrepasando el mínimo posible la bifurcación hacia proximal (28). El uso de balones no complacientes se asocia a una alta tasa de éxito y baja tasa de complicaciones incluyendo disección de bordes y necesidad de revascularización de la lesión culpable (18,23,28). La insuflación de dos balones simultáneos en la rama principal origina una deformación elíptica del stent y puede originar mala aposición del borde proximal (3,15,24), por lo que tendremos que volver a realizar una optimización

proximal, re-POT (Figura 2) (3,28).

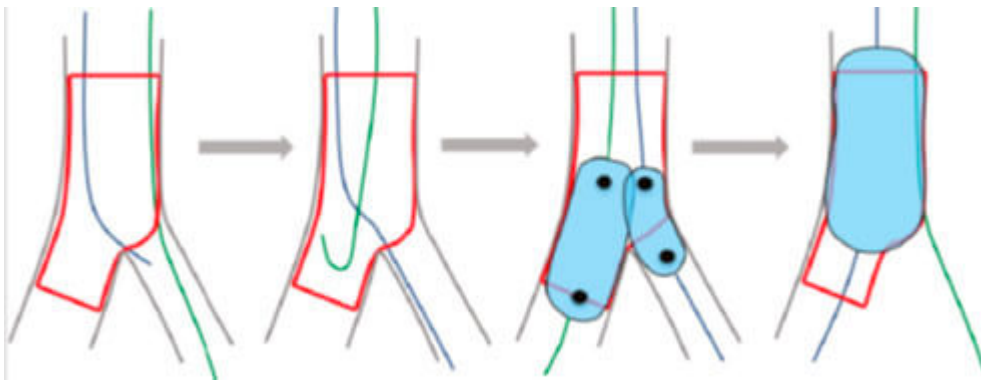


Ilustración 2. Kissing balloon y re-POT. *Eurointervention* 2018;13:1540-1553.

—

La angioplastia con balón sobre la rama lateral, sin KB final, produce deformidad del stent de vaso principal que se traduce en mayores eventos cardiovasculares y TVR. La técnica de dilatación secuencial rama lateral-vaso principal aparece como una alternativa al KB, logrando una buena cobertura del ostium y evitando la deformidad y mala aposición del stent del vaso principal (24).

—

#### Paso 4. Decidir si se requiere un stent en la rama lateral

El KB reduce las lesiones residuales angiográficamente significativas de la rama lateral de 30 a 5% (15). Si a pesar del KB o dilatación secuencial tenemos un resultado angiográfico que no es satisfactorio (disección significativa, compromiso de flujo, estenosis residual significativa en vaso con territorio importante que probablemente cause isquemia), debemos proceder a implante de segundo stent. La técnica a escoger dependerá de distintos factores. Si el ángulo de la bifurcación es cercano a los 90° una buena alternativa es el stent en T. Con angulaciones algo menores podrá ser un TAP (T And Protrusion: stent en T con protrusión al vaso principal). Con angulaciones menores a 70° y mayor protrusión del stent haremos un Mini Crush interno y si el diámetro del vaso principal y la rama son similares, podremos hacer un Culotte provisional. El Club Europeo de Bifurcación sugiere que si el ostium de la rama lateral se observa libre de enfermedad, con estenosis a distal, una buena alternativa es el stent en T, en cambio, si hay compromiso ostial, el TAP y Culotte serán mejor opción (28).

Siempre terminaremos el procedimiento con KB. Al realizar un KB con dos stents, insuflaremos balones cortos NC a alta presión y lo haremos primero en el balón del vaso secundario seguido del vaso principal desinflando ambos al mismo tiempo. Tras el KB a alta presión, realizar un segundo KS a baja presión logra un mejor resultado en la carina. Finalizaremos siempre con un rePOT (3,15,28).

#### Rol de la imagen intracoronaria en el stent provisional

Las imágenes intracoronarias han jugado un rol muy importante en la comprensión y desarrollo de las distintas técnicas de angioplastia en bifurcación y son particularmente útiles en situaciones complejas. En la práctica cotidiana, su realización antes de una angioplastia con stent provisional, nos sirve para evaluar diámetros de referencia, largo de la lesión, magnitud de calcificación y en especial a decidir si el compromiso de la rama lateral es de una magnitud tal que nos haga optar por una técnica de dos stents.

Durante la angioplastia, nos puede asegurar el recuce de guía hacia la rama lateral cerca de la carina y posteriormente ayudarnos a valorar el resultado final, tanto en el vaso principal como el secundario (diámetro luminal, aposición y expansión, disección de bordes, etc), particularmente en el tronco coronario izquierdo. Se sugiere obtener imágenes de ambas ramas cuando se realiza angioplastia con dos stents. El IVUS tiene ventajas sobre la OCT en las lesiones de tronco. La OCT puede ser superior al IVUS en la evaluación del ostium de la rama lateral, expansión y aposición del stent, posición de la guía y evaluación de trombos (3,4,15,27,28).

—

## Resumen Paso A Paso

### Paso 1. Decidir estrategia: stent provisional vs 2 stents

- Se sugiere optar inicialmente por 2 stents en estenosis severa en bifurcación verdadera con rama lateral significativa de difícil acceso o con estenosis que se extiende más allá de 5 mm.
  - Se podría considerar angioplastia con dos stents en estenosis severa en bifurcación verdadera de tronco coronario izquierdo si se utiliza DK Crush.
  - En lesiones en bifurcación verdadera con estenosis sólo limitada al ostium de un vaso secundario de fácil acceso o de escaso calibre, es aconsejable un stent provisional.
- 

### Paso 2. Utilizar una técnica correcta de stent provisional

- a. De preferencia acceso radial y catéter guía 6F.
  - b. Guía a rama principal y vaso secundario (ya sea para intervenir esta rama o para mantenerla permeable -KIO).
  - c. Considerar pre-dilatación de la rama secundaria sólo si tiene compromiso ostial muy severo y calcificación importante.
  - d. Pre-dilatación de rama principal e implante de stent fármaco-activo de segunda generación considerando el diámetro distal del vaso principal y de un largo que permita la optimización proximal.
  - e. Optimización proximal (POT)
  - f. Evaluar resultado. Si es adecuado, retirar guías y terminar procedimiento.
- 

### Paso 3. Decidir si la rama secundaria requiere intervención

- a. Si la rama lateral es de calibre significativo y tiene estenosis residual >70-75%, flujo < 3 o disección tipo B o >, proceder a recuce de guía ingresando distal en la bifurcación.
  - b. KB o dilatación secuencial.
  - c. Re-POT.
  - d. Si el resultado es adecuado, retirar guías y terminar procedimiento.
- 

### Paso 4. Decidir si se requiere de segundo stent

- a. Si resultado se mantiene sub-óptimo en un vaso significativo, proceder a segundo stent con una técnica acorde al ángulo, diámetros y presencia de compromiso ostial.
- b. Terminar con KB con balones cortos no complacientes.
- c. Re-POT.

—  
Dra. Ana María Dussaubat  
Clínica Alemana de Valdivia  
Valdivia, Chile  
—

## Bibliografía:

1. Myler, R; Shaw, R; Stertz, S; Hecht, H; Ryan, C; Rosenblum, J; Cumberland, D; Murphy, M; Hansell, H; Hidalgo, B. Lesion Morphology and Coronary Angioplasty: Current Experience. *Lesion Morphology and Coronary Angioplasty: Current Experience And Analysis. JACC* Vol. 19, No. 7 June, 1992: 1641 -52
2. Y Louvard, M Thomas, V Dzavik; D Hildick-Smith, A Galassi, M Pan, F Bourzotta, M Zelizko, D Dudek, P Ludman, I Sheiban, J Lassen, O Darremont, A Kastrati, J Ludwig, I Iakovou, P Brunel, A Lansky, D Meerkin, V Legrand, A Medina, T Lefèvre. Classification of Coronary Artery Bifurcation Lesions and Treatments: Time for a Consensus! *Catheterization and Cardiovascular Interventions* 2008 71:175-183
3. J Lassen, N Ramsing, A Banning, F Burzotta, T Lefèvre, A Chieffo, D Hildick-Smith, Y Louvard, G Stankovic. Percutaneous coronary intervention for coronary bifurcation disease: 11th consensus document from the European Bifurcation Club. *EuroIntervention* 2016:38-43
4. Azeem Latib, Antonio Colombo. Bifurcation Disease. What Do We Know, What Should We Do? *JACC: Cardiovascularinterventions*, Vol 1, No3, June 2008:218-26
5. Alfonso Medina, José Suárez de Lezo, Manuel Pan. Cartas el editor. Una clasificación simple de las lesiones coronarias en bifurcación. *Rev Esp Cardiol.* 2006;59(2):183-4
6. Yves Louvard; Alfonso Medina. Definitions and classifications of bifurcation lesions and treatment. *EuroIntervention* 2015;11:V23-V26
7. D Hildick-Smith, A de Belder, N Cooter, N Curzen, T Clayton, K Oldroyd, L Bennett, S Holmberg, J Cotton, P Glennon, M Thomas, P MacCarthy, A Baumbach, N Mulvihill, R Henderson, S Redwood, I Starkey, R Stables. Randomized Trial of Simple Versus Complex Drug-Eluting Stenting for Bifurcation Lesions The British Bifurcation Coronary Study: Old, New, and Evolving Strategies. *2010;121:1235-1243*
8. Steigen, T.; Maeng, M; Wiseth, R; Erglis, A; Kumsars, I; Narbutė, I; Gunnes, P; Mannsverk, J; Meyerdierks, O; Rotevatn, S; Niemelä, M; Kervinen, K; Jensen, J; Galløe, A; Nikus, K; Vikman, S; Ravkilde, J; James, S; Aarøe, J; Ylitalo, A; Helqvist, S; Sjögren, I; Thyssen, P. Randomized Study on Simple Versus Complex Stenting of Coronary Artery Bifurcation Lesions. The Nordic Bifurcation Study. *Circulation* 2006;114:1955-1961
9. D Hildick-Smith; M Behan; J Lassen; A Chieffo; T Lefèvre; G Stankovic; F Burzotta; M Pan; M Ferenc; L Bennett; T Hovasse; M Spence; K Oldroyd; P Brunel; D Carrie; A Baumbach; M Maeng; N Skipper; Y Louvard. The EBC TWO Study (European Bifurcation Coronary TWO) A Randomized Comparison of Provisional T-Stenting Versus a Systematic 2 Stent Culotte Strategy in Large Caliber True Bifurcations. *Circ Cardiovasc Interv.* 2016;9:e003643
10. J Hahn, W Jung Chun, J Kim, Y Bin Song, J Hyeon Oh, B Koo, S Woon Rha, C Woong Yu, J Park, J Jeong, S Choi, J Choi, M Jeong, J Han Yoon, Y Jang, S Tahk, H Kim, H Gwon. Predictors and Outcomes of Side Branch Occlusion After Main Vessel Stenting in Coronary Bifurcation Lesions Results From the COBIS II Registry (Coronary Bifurcation Stenting). *J Am Coll Cardiol* 2013;62:1654–9wq1
11. X Gao; Y Zhang; N Tian; W Wu; M Li; C Bourantas; X Jiang; Z Wang; B Li; W Mao; J Zhang; S

- Chen. Stenting strategy for coronary artery bifurcation with drugeluting stents: a meta-analysis of nine randomised trials and systematic review. *EuroIntervention* 2014;10:561-569
12. S Chen; T Santoso; J Zhang; F Ye; Y Xu; Q Fu; J Kan; F Zhang; Y Zhou; D Xie; T Kwan. Clinical Outcome of Double Kissing Crush Versus Provisional Stenting of Coronary Artery Bifurcation Lesions The 5-Year Follow-Up Results From a Randomized and Multicenter DKCRUSH-II Study (Randomized Study on Double Kissing Crush Technique Versus Provisional Stenting Technique for Coronary Artery Bifurcation Lesions). *Circ Cardiovasc Interv.* 2017;10:e004497.
  13. S Chen, B Xu, Y Han, I Sheiban, J Zhang, F Ye, T Kwan, C Paiboon, Y Zhou, S Lv, G Dangas, Y Xu, S Wen, L Hong, R Zhang, H Wang, T Jiang, Y Wang, T Sansoto, F Chen, Z Yuan, W Li, M Leon. Clinical Outcome After DK Crush Versus Culotte Stenting of Distal Left Main Bifurcation Lesions. The 3-Year Follow-Up Results of the DKCRUSH-III Study. *JACC: Cardiovascularinterventions.* Vol 8, No 10, 2015
  14. S Chen, J Zhang, Y Han, J Kan, L Chen, C Qiu, T Jiang, L Tao, H Zeng, L Li, Y Xia, C Gao, T Santoso, C Paiboon, Y Wang, T Kwan, F Ye, N Tian, Z Liu, S Lin, C Lu, S Wen, L Hong, Q Zhang, I Sheiban, Y Xu, L Wang, T Rab, Z Li, G Cheng, L Cui, M Leon, G Stone. Double Kissing Crush Versus Provisional Stenting for Left Main Distal Bifurcation Lesions DKCRUSH-V Randomized Trial. 2017.09.1066
  15. J Lassen; N Holm; G Stankovic; T Lefèvre; A Chieffo; D Hildick-Smith; M Pan; O Darremont; R Albiero; M Ferenc; Y Louvard. Percutaneous coronary intervention for coronary bifurcation disease: consensus from the first 10 years of the European Bifurcation Club meetings. *EuroIntervention* 2014;10:545-560
  16. Aliabadi D, Tilli FV, Bowers TR et al. Incidence and angiographic predictors of side branch occlusion following high-pressure intracoronary stenting. *J. Cardiol.*1997.80(8),994–997
  17. M Reza Movahed. Coronary artery bifurcation lesion classifications, interventional techniques and clinical outcome. *Expert Review of Cardiovascular Therapy* 2008;6(2):261-4
  18. F Burzotta, C Trani. Technicals Aspects of Provisional Stenting in Percutaneous Treatment of Complex Bifurcation Lesions. *Interventional Cardiology Review*, 2013;8 (2):96-9
  19. M Pan; H Gwon. The story of side branch predilatation before provisional stenting. *EuroIntervention* 2015;11:V78-V80
  20. Zhang D, Xu B, Yin D, Li Y, He Y, You S, Qiao S, Wu Y, Yan H, Yang Y, Gao R, Dou K. How bifurcation angle impacts the fate of side branch after main vessel stenting: a retrospective analysis of 1,200 consecutive bifurcation lesions in a single center. *Catheter Cardiovasc Interv.* 2015 Mar;85 Suppl 1:706-15
  21. B Koo, H Kang, T Youn, I Chae, D Choi, H Kim, D Sohn, B Oh, M Lee, Y Park, Y Choi, S Tahk. Physiologic Assessment of Jailed Side Branch Lesions Using Fractional Flow Reserve. *JACC* Vol. 46, No. 4, 2005:633–7
  22. S Chen, F Ye, J Zhang, T Xu, N Tian, Z Liu, S Lin, S Shan, Z Ge, W You, Y Liu, X Qian, F Li, S Yang, T Kwan, B Xu, G Stone. Randomized Comparison of FFR-Guided and Angiography-Guided Provisional Stenting of True Coronary Bifurcation Lesions The DKCRUSH-VI Trial (Double Kissing Crush Versus Provisional Stenting Technique for Treatment of Coronary Bifurcation Lesions VI). *JACC: Cardiovascular Interventions.* Vol 8. No 4. 2015
  23. D Mylotte; T Hovasse; A Ziani; T Lefèvre; N Dumonteil; Y Louvard; D Carrie. Non-compliant balloons for final kissing inflation in coronary bifurcation lesions treated with provisional side branch stenting: a pilot study. *EuroIntervention* 2012;7:1162-1169
  24. N Foin; R Torii; P Mortier; M De Beule; N Viceconte; P Chan; J Davies; X Xu; R Krams; C Di Mario. Kissing Balloon or Sequential Dilation of the Side Branch and Main Vessel for Provisional Stenting of Bifurcations Lessons From Micro-Computed Tomography and Computational Simulations. *J Am Coll Cardiol Intv* 2012;5:47–56
  25. M Niemela; K Kervinen; A Erglis; N Holm; M Maeng; E Christiansen; I Kumsars; S Jegere; A Dombrovskis; P Gunnes; S Stavnes; T Steigen; T Trovik; M Eskola; S Vikman; H Romppanen; T

- Mañkikallio; K Hansen; P Thayssen; L Åberge; Lisette O. Jensen, MD; Anders Hervold, MD; Juhani Airaksinen, MD; Mikko Pietilañ, MD; O Frobert; T Kellerth; J Ravkilde; J Aarøe; J Jensen; S Helqvist; I Sjoñgren; S James; H Miettinen; J Lassen; L Thuesen. Randomized Comparison of Final Kissing Balloon Dilatation Versus No Final Kissing Balloon Dilatation in Patients With Coronary Bifurcation Lesions Treated With Main Vessel Stenting The Nordic-Baltic Bifurcation Study III. 2011;123:79-86
26. A Colombo, E Bramucci, S Saccà, R Violini, C Lettieri, R Zanini, I Sheiban, L Paloscia, E Grube, J Schofer, L Bolognese, M Orlandi, G Niccoli, A Latib, F Airolidi. Randomized Study of the Crush Technique Versus Provisional Side-Branch Stenting in True Coronary Bifurcations The CACTUS (Coronary Bifurcations: Application of the Crushing Technique Using Sirolimus-Eluting Stents) Study. 2009;119:71-78
27. Andrew Kei-Yan Ng; Man-Hong Jim. Percutaneous Coronary Intervention for Bifurcation: How Can We Outperform the Provisional Strategy? *Clinical Cardiology* 2016; 39(11):684–691
28. J Flensted, F. Burzotta, A Banning, T Lefèvre, O Darremont, D Hildick-Smith, A Chieffo, M Pan, N Ramsing, Y Louvard, G Stankovic. Percutaneous Coronary Intervention For The Left Main Stem And Other Bifurcation Lessons: 12th Consensus Document From The European Bifurcation Club.