Paso a Paso

Abordaje retrógrado: Tips and Tricks para tener éxito



Dra. Ana Paula Mollón
Jefa Servicio de Hemodinamia. Cemep Tierra del Fuego. Staff Hemodinamia Hospital Milstein Buenos Aires. Argentina. MTSAC. Secretaria Científica Consejo Hemodinamia SAC. Dirección Registro RADAMI.
Argentina

La elección del tratamiento endovascular se ha ampliado significativamente en los últimos años sobre todo en pacientes con isquemia critica. Frecuentemente, la presentación es una enfermedad difusa e involucra multiniveles y multivasos, sobre todo en pacientes diabéticos, en quienes involucra específicamente las arterias infrapatelares y las oclusiones totales por sobre las estenosis. La distribución en estos pacientes está descripta en la literatura, a nivel supra inguinal del 5%, femoro popliteo de 55%, debajo de la rodilla (BTK) 97%, de ellas 77% compromete dos o tres vasos y 71% debajo del tobillo (BTA) (1).

La revascularización es fundamental en los pacientes con isquemia critica. En aproximadamente un 20% de estos procedimientos con un enfoque convencional es fallido y requieren accesos distales para el cruce de oclusiones crónicas largas.(2-3).

Las estrategias de recanalización priorizan la vía endoluminal, con un abordaje anterógrado, cuando fracasa el cruce de la oclusión por:

1. No es factible cruzar la oclusión.
2. No es posible identificar el origen de una arteria tibial ocluida.
3. Cuando en la recanalización por vía subintimal fracasa en la reentrada.

La indicación de la técnica retrogrado distal aumenta significativamente el éxito del procedimiento. Esta técnica incluye el pasaje retrógrado por pedal-plantar *loop*, transcolateral y las punciones retrógradas distales.

El objetivo de esta publicación son los accesos retrógrados distales y los puntos importantes para ellos son:

- Planificación del caso:

Habitualmente, ante una oclusión larga crónica, uno debe tener en cuenta la necesidad eventual de requerir un acceso distal, y la elección es en función de la localización de la úlcera, del vaso que se va a revascularizar y la calidad de los vasos distales.

Habitualmente, el acceso es preferentemente anterógrado a nivel de arteria femoral común y, preparar el posible distal, reduce los tiempos y predispone para hacer el cambio mas precozmente.

El objetivo de este acceso generalmente es facilitar la reentrada en la disección (evitar prolongarla en

forma anterógrada mas allá de vaso sano) o en el cruce de la oclusión, ya que el extremo distal habitualmente es mas fácil de atravesar. Por otro lado, son necesarias adecuadas imágenes del pie en ambas proyecciones (anteroposterior y lateral) ya que la elección de los accesos retrógrados o extremos distales, depende de la localización de la oclusión y de los vasos permeables distales. Una recomendación es que la punción sea cercana al extremo distal de la oclusión para tener un adecuado empuje y mejor "torque" de guías y catéteres.

Los accesos distales no necesariamente son a nivel del pie, por ejemplo, para una oclusión a nivel de la Arteria Femoral Superficial el acceso a nivel de segmento distal de la misma o del primer segmento de la Arteria Poplitea es ideal. Otra buena opción es la arteria Tibial Anterior a nivel proximal ya que este segmento es superficial y tiene un bien calibre.

Para recanalizar las arterias tibiales, los segmentos distales de las mismas o la Arteria Pedia o la Arteria Plantar Común son los accesos más frecuentes e ideales para comenzar la experiencia, si no es exitoso, es factible la compresión externa debido a que son tramos superficiales.

Actualmente, la recanalización de las arterias por debajo del tobillo es cada vez más frecuente, y con esta práctica se han incorporado los accesos distales extremos, como la Primer Arteria Metatarsal, la Arteria Plantar Lateral o Medial, el arco o la Pedia en forma anterógrada. Dichos accesos son una buena herramienta para recanalizar estas arterias cuando no hay opciones viables u otros accesos fallan.

- Punción:

La anestesia local debe ser mínima para evitar compresión externa del vaso. El uso de vasodilatadores a través del acceso anterógrado es útil dada la baja presión de perfusión y para evitar espasmos (nitroglicerina 0.5 mg) o incluso puede inyectarse subcutánea cerca del sitio de punción.

Los accesos distales posibles habituales de proximal a distal: (fig.1) por debajo de la Femoral Común, (a) la Arteria Femoral Superficial (AFS) distal, (b) Arteria Poplitea en P1, (c) Arteria Tibial Anterior (ATA) proximal, (d) ATA distal, (e) Arteria Pedia, (f) Primer Metatarsal, (g) Arco.

La posición de la pierna es fundamental para una cómoda punción y depende del vaso que uno seleccione para punzar.

La visualización directa del calcio de la pared de la arteria con fluoroscopía, ayuda a identificar el trayecto del vaso. Se recomienda una máxima magnificación de la imagen, con inyección directa de contraste a través del acceso anterógrado o el "road mapping". Una vez identificada la proyección adecuada, es útil para chequear la distancia al vaso, una proyección perpendicular (a 90º).

El ultrasonido es una técnica útil para disminuir la radiación, el vaso puede ser identificado en posición longitudinal o transversal y el uso de color ayuda a identificar el flujo. La escala de grises facilita ver el acceso de la aguja a la pared anterior de la arteria. Se recomienda aguja ecogénica o marcarla con un bisturí para aumentar la refringencia. En casos de calcificación severa la sombra acústica puede dificultar este método y requerir fluoroscopia.(4).

- Posición de la extremidad:

El acceso en la Arteria Pedia para iniciar la practica es ideal, en su trayecto superficial y lineal por el dorso del pie, se debe elegir un tramo sano. Se coloca la pierna y el pie en forma neutral, con el pie en extensión. Guiada por ultrasonido o por angiografía en proyección anteroposterior o una alternativa para la Pedia es la proyección lateral o perfil. (Fig. 2) Lo mismo puede aplicarse para la ATA distal.

Los mismos criterios se utilizan accesos extremos como para la Primer Metatarsal (Fig. 4b) o arco (Fig. 4c) sobre el dorso del pie a nivel de la Primer Metatarsal en este caso el calcio de la arteria facilita mucho la visualización. La proyección anteroposterior craneal que despliegue el primer espacio metatarsal(Fig. 4b-c).

La ATA en el segmento proximal es la elección en las oclusiones de la Arteria Poplítea o de la AFS, en la zona anterolateral de la pierna, con la pierna rotada en aducción. La proyección que facilita ubicar la arteria en este segmento es oblicua homolateral a 30-35º. (Fig.3) La arteria a esta altura tiene un diámetro de 3 a 3.5 mm se puede utilizar un introductor 4 o 5 Fr.

La Arteria Tibial Posterior (ATP) distal también es una alternativa para los primeros accesos distales. Se realiza con la pierna en eversión y pie en dorso flexión. La proyección lateral para el segmento distal, la zona de punción es en zona retromaleolar, magnificada y con contraste directo inyectado por el acceso anterógrado.(fig.5b). El uso de ultrasonido es útil en este acceso y evita la exposición a radiación.

La Arteria Peronea es la más compleja y la más profunda. Es ideal para esta punción utilizar una guía 0.018” (evitar una guía 0,014”) porque da mayor soporte, en la zona anterolateral de la pierna, en cualquier segmento de la pierna, la proyección más adecuada es oblicua homolateral a 30º, aproximadamente.

Y los accesos extremos distales para la circulación posterior son las plantares tanto medial como lateral, dado que cumplen los mismos requisitos en cuanto a posición y proyecciones que para la ATP, arriba mencionados. (Fig 4a).

- En cuanto a los materiales se recomienda una aguja de micropunción 21G (excepto en la AFS y Poplítea 18G Fig. 5), se puede utilizar un set de micro-punción con una micro-introductor de 4 Fr (Micropuncture ®Pedal Introducer Access Set Cook), con una guía 0.018”. El introductor aumenta la posibilidad de utilizar elementos ante la necesidad de un mayor soporte.

En la AFS o Poplítea se puede utilizar un introductor 4 o 5Fr. (Fig. 6) o incluso los introductores Glidesheath Slender con diámetro externo 5Fr e interno 6Fr.(Terumo. Japón).

En nuestra práctica, generalmente, el acceso es sin introductor, sobre un microcatéter compatible con guía 0.018” (tipo CXI, Cook Medical, USA) o un balón “over the wire” de bajo perfil. Esto disminuye la posibilidad de dañar el vaso.

Una vez ganado el acceso se controla la verdadera luz. El cruce de la oclusión desde el acceso distal en el verdadero lumen es más factible, así como la reentrada.

- Cuando las vías anterógradas y retrógradas son conectadas, se puede continuar el procedimiento por vía anterógrada en forma standard.

- Hemostasia:

Una vez completada la angioplastia lo ideal es la hemostasia con balón, se avanza la guía en forma anterógrada en paralelo al introductor o al accesos a nivel de la punción distal, se avanza un balón, se insufla a bajas atmosferas por 5 minutos, se puede hacer simultáneamente compresión externa, controlar con contraste de ser necesarios se insufla nuevamente 5 minutos. Se puede completar con compresión externa cuando la punciones son a nivel del pie y a nivel de la pierna con un manguito de esfigmomanómetro a 20 mmHg por encima de presión sistólica.

Fig.1

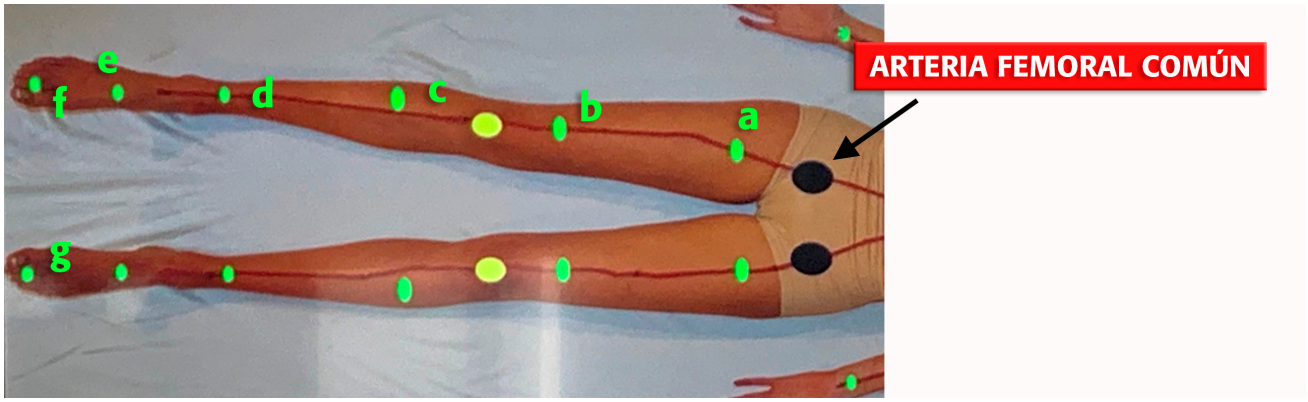

Los accesos distales posibles pueden ser de proximal a distal, por debajo de la Femoral Común, (a) la Arteria Femoral Superficial (AFS), (b) la AFS distal o Arteria Poplitea en P1, (c) Arteria Tibial Anterior (ATA) proximal, (d) ATA distal, (e) Arteria Pedia, (f) Primer metatarsal, (g) Arco.

Fig.2 Punción de Arteria Pedia

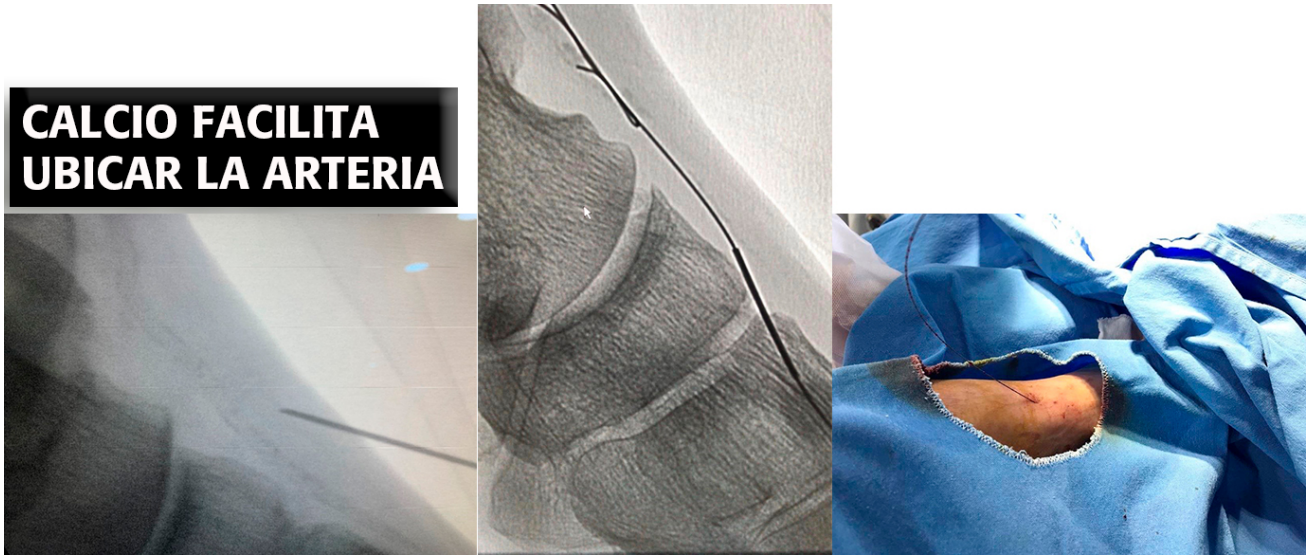

Fig. 3 Punción Tibial Anterior segmento proximal

(a)Zona anterolateral de pierna, proyeccion oblicua homolateral 30-40.

(b) Punción e inserción de la guia 0.018”.

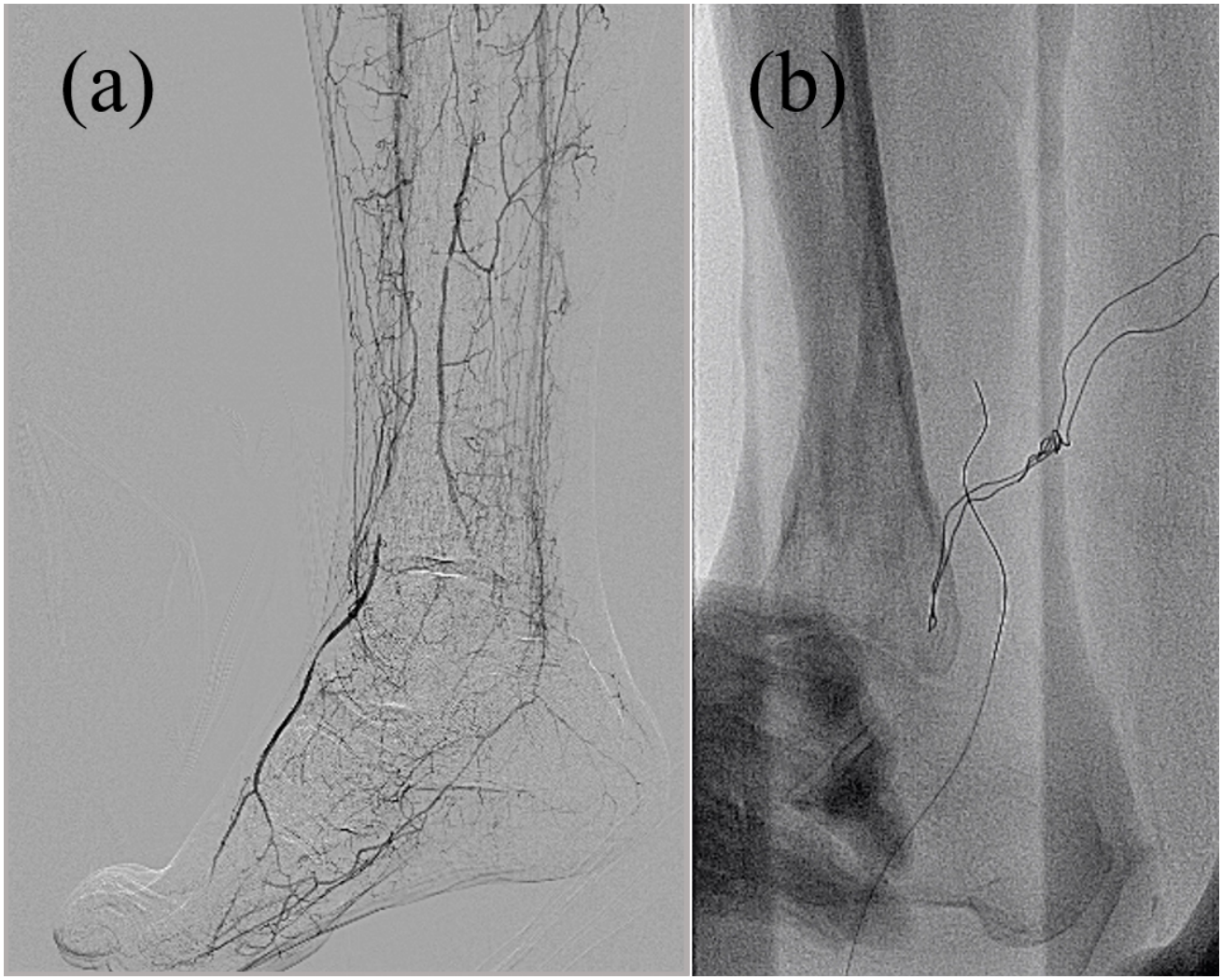

Fig.4 Accesos distales extremos

a) Punción Arteria Plantar lateral; b) Punción Primer Metatarsal; c) Arco.

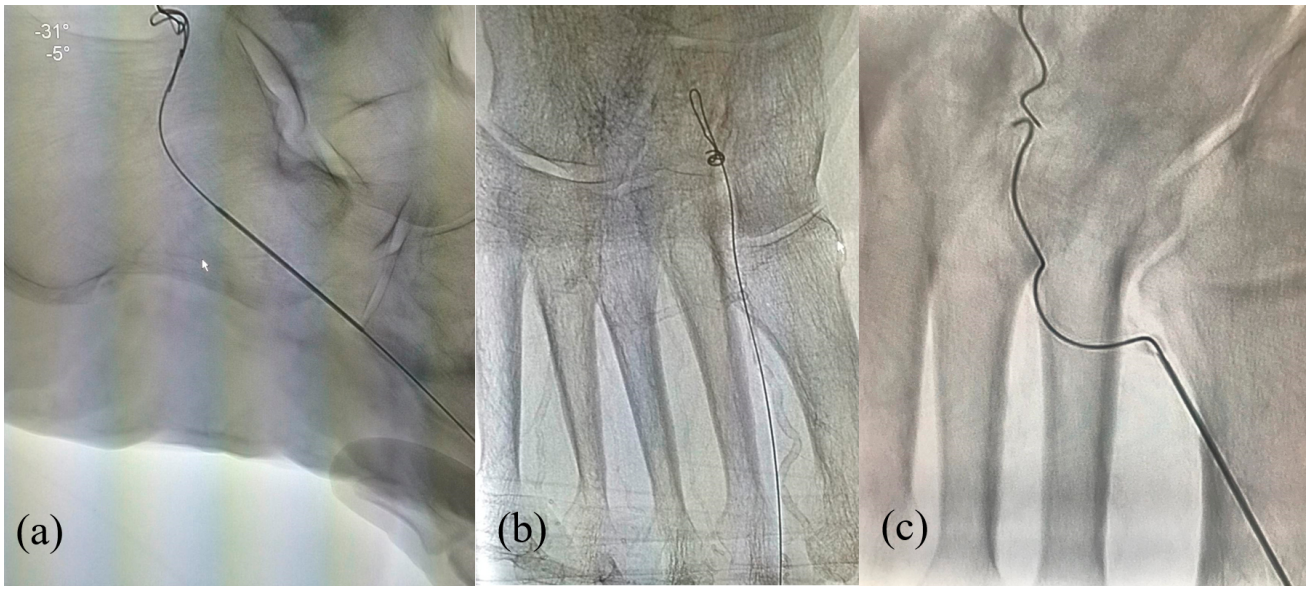

Fig.5 Arteria Tibial Posterior

A) Proyección lateral seleccionar tramo sano a punzar.

B) Punción de Arteria Tibial Posterior y guía 0.018” set de micropunción.

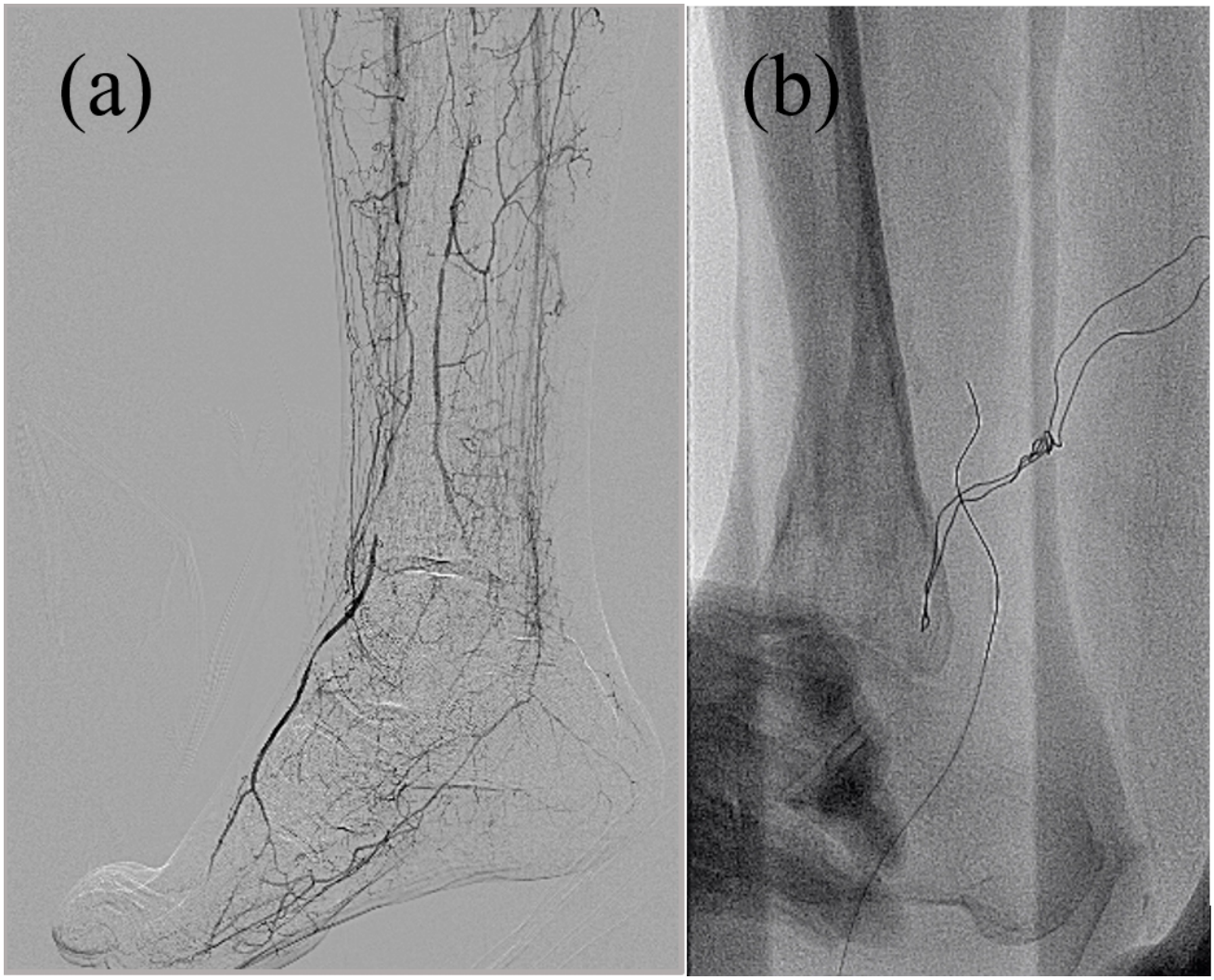

Fig.5 Acceso a AFS distal

A) Anestesia local con guiado por el calcio. (b) Posición neutral de pierna, sitio de punción: área anterolateral interna. (c) punción inmediatamente distal a la oclusión.



1. *Ferraresi R, Palena LM, Mauri G et al. Interventional treatment of the below the ankle peripheral artery disease. In Lanzer P, editor Panvascular Medicine. 2nd New York: Springer-Verlag 2015:3205-3226.*
2. *Palena LM, MD. An extreme approach to CLI revascularization. Limb Salvage. evtoday 2016;(5)15:68-72.*
3. *El-Sayed HF, MD. Retrograde pedal/tibial artery access for treatment of infrapopliteal artery occlusive*

disease. Methodist Debakey Cardiovasc J. 2013 Apr-Jun; 9(2): 73–78. doi: 14797/mdcj-9-2-73.

4. *Ferraresi R, Palena LM, Mauri G, manzi M. tips and trickes for correct “endo approach” J Cardiovasc Surg 2013;54:685-711.*