

Acceso transcavo



Dr. David Hernández

Angiografía de Occidente

Colombia, Cali

Desde el implante de la primera válvula aórtica percutánea (TAVI) realizada en el 2002 por el Dr. Alan Cribier en Ruan, Francia (1), el número de procedimientos ha aumentado exponencialmente

La evolución de los sistemas de liberación, los cuales se pueden avanzar por introductores de menor tamaño (14 Fr para válvulas Corevalve Evolut R® y Sapien® 3) ha contribuido a la disminución de complicaciones vasculares (2,3). Sin embargo, existe un limitado número de pacientes en los cuales no se puede realizar este procedimiento por el acceso arterial convencional (femoral) o por accesos alternativos tradicionales como el subclavio y axilar (4), aórtico directo (5), transapical (6) transcarotideo (7), Supra-esternal (8).

La vía transcava (9) surge como una alternativa viable para la realización del implante valvular aórtico percutáneo en este tipo de pacientes.

Greenbaum et al (11), en 2016 reportaron un estudio observacional con 100 pacientes a los que se les practicó implante valvular aórtico por vía transcava, el acceso vascular fue exitoso en 99/100 sujetos, el éxito con el dispositivo de cierre (Amplatzer™) fue de 98/99. Uno de los casos requirió implante de stent recubierto.

La sobrevida al egreso hospitalario fue de 96% y la sobrevida a 30 días fue del 92%. Las complicaciones vasculares mayores asociadas al acceso fueron del 13%. La media de estancia hospitalaria fue de 4 días.

Se puede concluir que el acceso transcavo para implante valvular aórtico percutáneo es una alternativa que amerita una adecuada planificación del procedimiento, y que es posible realizarlo en pacientes con riesgo prohibitivo o alto para cirugía convencional por presencia de contraindicaciones o por múltiples comorbilidades y deficientes accesos vasculares convencionales y alternativos. La complicación más temida asociada al procedimiento es el sangrado retroperitoneal que puede ocurrir entre el 1% y el 2%.

PASO A PASO

Para escoger esta vía es necesaria la realización de una tomografía multicorte (TC) de tórax y abdomen que permita valorar las arterias subclavias, aorta, ilíacas y femorales, la relación aorto-cava e identificar el sitio más indicado para realizar la punción cava.

Lederman et al, sugieren que se debe escoger el sitio donde se presente menos cantidad de calcio, sin estructuras interpuestas (intestino). Se debe realizar la punción a una distancia prudente de la arteria renal, la vena renal, vasos mesentéricos y la bifurcación aorto-ilíaca, para el caso que sea necesario el uso de stent recubierto. La figura 1 resume las recomendaciones para la elección del sitio de punción. (10)

Procedimiento:

Con el catéter pre-posicionado, se debe realizar una inyección simultánea de medio de contraste en la vena cava inferior y la aorta, para ubicar el sitio de punción por fluoroscopia. Una vez ubicado el sitio de punción, se introduce por vía arterial, una guía lazo y se alinea con el catéter previamente posicionado en la vena cava inferior (catéter guía renal) en dos proyecciones (usualmente RAO 30° y LAO 60°), con el fin de que la guía a avanzar haga un efecto de diana sobre el lazo desplegado. Se introduce una guía

de un solo cuerpo metálico sin cubierta hidrofílica de punta rígida (0.014” o 0.018”) de 260 cm o 300 cm, la cual va conectada en su extremo proximal a un electrobisturí para que el paso por las estructuras sea facilitado por el corte.

Ya en el lumen aórtico, se retira el electrobisturí y se enlaza la guía hacia el arco aórtico. Se procede a realizar dilataciones de la unión cavo-aórtica con un balón 2.5 a 3.0 mm que tenga posibilidad de intercambiar guía 0.014” o 0.018” por una 0.035” de alto soporte.

A través de esta última, se avanza el introductor 18 F de la válvula percutánea. Una vez posicionado el extremo distal del introductor en aorta abdominal se realiza el procedimiento de implante valvular percutáneo al igual que por un acceso arterial femoral tradicional.

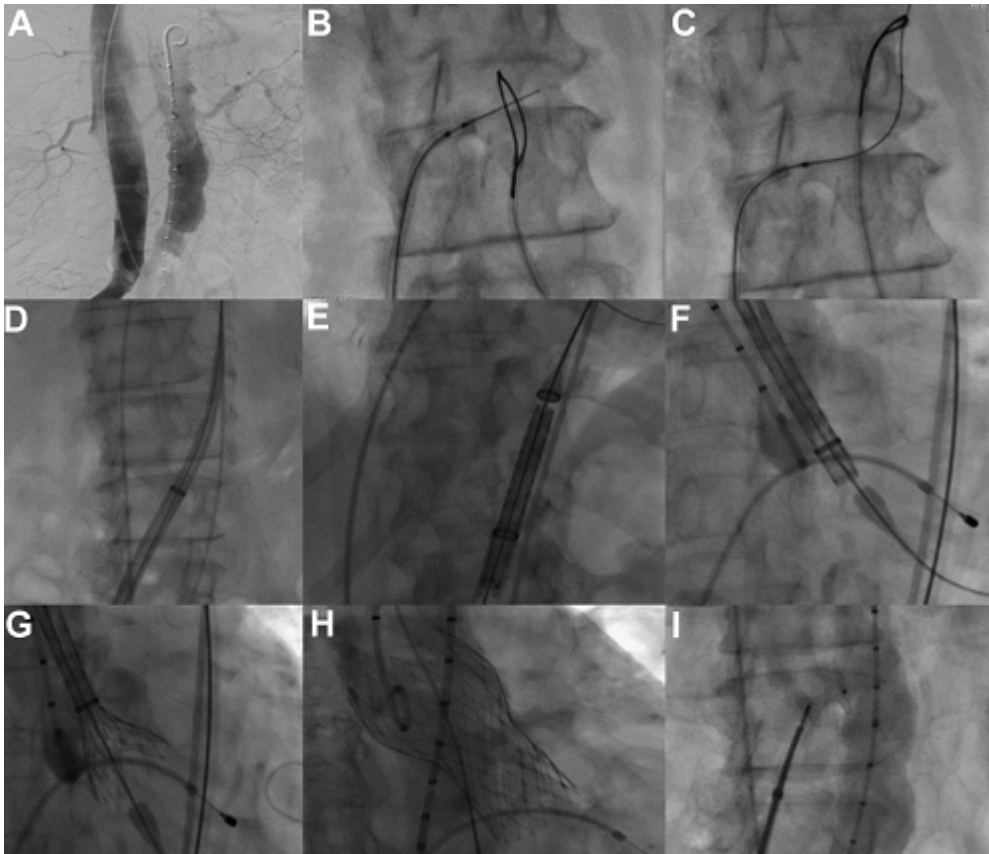
Después de realizado el implante de la válvula, se debe realizar el cierre del *shunt* arterio-venoso con un dispositivo de cierre tipo Amplatzer™ (AGA Medical Corporation). Preferiblemente, se utiliza el de comunicación interventricular N° 8 (9-VSD-MUSC-008). Se inyecta medio de contraste para descartar fugas retroperitoneales que, en caso de presentarse, se recomienda inflado de balón complaciente utilizado en la post-dilatación de la endoprótesis para la oclusión temporal de estructuras vasculares. En caso de persistir fuga a retroperitoneo, se sugiere el uso de stent recubierto en aorta. Una vez descartada la presencia de fugas, se retiran los introductores. FIGURA 2. (9)

FIGURA 1: Recomendaciones para la elección del sitio de punción

Recommendation <small>(CA-TAVR eligibility)</small>	Favorable; Uncertain; Unfavorable
Aortic Ca ²⁺ / thickening / ectasia	Aortic calcium grade 2
Target entry site lumbar vertebra	Mid Body L3 (L3.0)
Orthogonal projection	Anteroposterior
Caval-aortic distance X-Y	6 mm
Interposed structures	none
Nearby structures	Bowel anterior to target
Caval lumen diameter	23 mm
Aortic lumen diameter (+3/0/-1.2cm)	15 mm / 16 mm / 14 mm
Target distance above aorto-iliac bifurcation	12 mm
Target distance below R renal artery	75 mm
Endograft bailout limb access	RCIA 5.2 mm, LCIA 3.0 mm
Femoral to target centerline distance	24 cm
Mesenterics	Celiac patent; SMA patent
Caveat & Comments	15x20 mm target window

Catheter Cardiovasc Interv. 2015 Dec 1; 86(7): 1242–1254.

FIGURA 2:



(A) Venografía y aortografía antes del procedimiento; (B) Guía Confianza Pro 12 entrando hacia el lazo en la aorta; (C) Guía capturada por el lazo y avanzada a la aorta ascendente; (D) Introdutor 18-F desde el acceso venoso que conecta la vena femoral a la aorta; (E y F) Medtronic CoreValve ReValving™ avanzado al tracto de salida del ventrículo izquierdo; (G y H) Liberación de la prótesis; y (I) cierre de la fístula cavo-aórtica con dispositivo Amplatzer™ Muscular VSD Occluder

JACC Cardiovascular Interventions Sep 2014, 7 (9) 1075-1077

BIBLIOGRAFÍA

1. Cribier A, Eltchaninoff H, Bash A, Borenstein N, Tron C, Bauer F, et al. Percutaneous transcatheter implantation of an aortic valve prosthesis for calcific aortic stenosis: first human case description. *Circulation*. 2002;106:3006-8.
2. John Webb, MD, Gino Gerosa, MD, Thierry Lefèvre, MD, Jonathon Leipsic, MD, Mark Spence, MD, Martyn Thomas, MD.....Thomas Walther, MD et al, Thirty-day Outcome Following CoreValve Evolut R Transcatheter Aortic Valve Implantation: An All-comers Prospective Study. *JACC* 64, NO. 21,2014. <http://dx.doi.org/10.1016/j.jacc.2014.09.026>
3. Nils Perrin, Marco Roffi, Angela Frei, Anne-Lise Hachulla, Christoph Ellenberger, Hajo Müller, Mustafa Cikirikcioglu, Marc Licker, Stephane Noble. Thirty-day Outcome Following CoreValve Evolut R Transcatheter Aortic Valve Implantation: An All-comers Prospective Study. *Revista Española de cardiología* 2016. DOI:1016/j.rec.2016.11.024.
4. Ribeiro, Henrique Barbosa, & Rodés-Cabau, Josep. (2012). Trans-subclavian access in transcatheter aortic valve implantation (TAVI): an elegant alternative for non-ideal candidates to the transfemoral access method. *Revista Brasileira de Cardiologia Invasiva*, 20(3), 233-235. <https://dx.doi.org/10.1590/S2179-83972012000300003>.
5. Bapat, V., Khawaja, M. Z., Attia, R., Narayana, A., Wilson, K., Macgillivray, K., Young, C., Hancock, J., Redwood, S. and Thomas, M. (2012), Transaortic transcatheter aortic valve implantation using edwards sapien valve. *Cathet. Cardiovasc. Intervent.*, 79: 733–740. doi:10.1002/ccd.23276

6. Jörg Kempfert, Ardawan J. Rastan, Friedrich-W. Mohr, Thomas Walther; A new self-expanding transcatheter aortic valve for transapical implantation — first in man implantation of the JenaValve™. *Eur J Cardiothorac Surg* 2011; 40 (3): 761-763. doi: 10.1016/j.ejcts.2010.12.063
7. Alexandre Azmoun, Nicolas Amabile, Ramzi Ramadan, Saïd Ghostine, Christophe Caussin, Sahbi Fradi, François Raoux, Philippe Brenot, Remi Nottin, Philippe Deleuze; Transcatheter aortic valve implantation through carotid artery access under local anaesthesia *Eur J Cardiothorac Surg*, 2014; 46 (4): 693-698. doi: 10.1093/ejcts/ezt619
8. Andy C. Kiser, William W. O'Neill, Eduardo de Marchena, Richard Stack, Mauricio Zarate, Antonio Dager, Michael Reardon; Suprasternal direct aortic approach transcatheter aortic valve replacement avoids sternotomy and thoracotomy: first-in-man experience *Eur J Cardiothorac Surg*, 2015; 48 (5): 778-784. doi: 10.1093/ejcts/ezu524.
9. Pedro O. Martinez-Clark, Vikas Singh, Jairo A. Cadena, Angela Maria Cucalon Reyes, Cesia Gallegos, Antonio Dager, Adam Greenbaum William W. O'Neill ; Transcaval Retrograde Transcatheter Aortic Valve Replacement for Patients With No Other Access First-in-Man Experience With CoreValve ; *JACC: Cardiovascular Interventions* Sep 2014, 7 (9) 1075-1077; DOI:
10. &