

Acceso transfemoral "minimalista"



Dr. Gabriel Maluenda

Director Laboratorio de Hemodinamia Centro Cardiovascular, Hospital San Borja Arriarán. Director ProEducar-SOLACI.

Chile, Santiago

La ejecución de un implante percutáneo de válvula aórtica (TAVI) bajo sedación consciente, sin necesidad de anestesia general ni ecocardiograma transesofágico, así como el manejo percutáneo completo del acceso vascular y la abolición de invasión de pacientes candidatos a TAVI, denominada técnica 'minimalista' gana día a día más adeptos entre los centros con más experiencia en TAVI en el mundo. Se estima que hoy aproximadamente un 30-40% de los casos realizados en USA y Europa han migrado a estrategias 'minimalistas'. El beneficio de estas estrategias son fundamentalmente permitir una rápida recuperación de un paciente mínimamente invadido, favoreciendo una rehabilitación más rápida y un alta más precoz.

Un análisis de la evidencia actual que incluyó 13 estudios clínicos, mayormente series no aleatorizadas que comparan anestesia general vs. sedación reporta que, pese a la expansión de la indicación a pacientes de riesgo intermedio, TAVI sigue siendo un procedimiento realizado en pacientes añosos con alta tasa de comorbilidades.[1] El beneficio mayor estaría en lograr procedimientos más cortos y un alta más precoz, sin evidencia actual de que esto impacte en los resultados clínicos. La complejidad está determinada por la falta de *end-points* clínicos comparables y la variable metodológica empleada en las diferentes series. Una publicación reciente comparó el impacto de manejo 'minimalista' (n=46) vs la estrategia estándar (n=42) en pacientes con enfermedad pulmonar crónica avanzada sometidos a TAVI.[2] Ambas poblaciones fueron similares en términos de sus otras características.

Interesantemente, el acceso transfemoral minimalista se asoció a procedimientos más cortos (97 vs. 129 min, $P < 0.001$), estadía en cuidados críticos (21.8 vs. 29.8 hr, $P < 0.001$) y estadía total (2 vs. 5 días, $P < 0.001$). En análisis multivariado, el acceso femoral minimalista (HR 0.28, IC95% 0.08–0.97), así como revascularización coronaria previa (HR 0.24, IC95% 0.09–0.65) se asociaron a una mejor sobrevida a un año de seguimiento.

Los argumentos en contra de una estrategia 'minimalista' en forma rutinaria, y en especial de la sedación consciente, son la necesidad de una conversión de urgencia a anestesia general, destacando los riesgos de los cambios fisiopatológicos exacerbados en el adulto mayor sometido a TAVI, tales como los cambios hemodinámicos y los riesgos de aspiración.

Como bien hemos aprendido, en TAVI es clave una adecuada selección del paciente y planificación del procedimiento. Es opinión del autor se sigan las siguientes consideraciones como pauta general a la hora de seleccionar los candidatos apropiados para una estrategia 'minimalista':

- Considerar en pacientes de riesgo alto/intermedio, y no extremo, con probable excepción de pacientes con enfermedad pulmonar avanzada en quienes es deseable evitar la intubación.
- Considerar en pacientes con anatomía favorable que permita acceso percutáneo seguro.
- Considerar en pacientes con capacidad de mantener comunicación y una buena red de apoyo que permita un seguimiento seguro después del procedimiento, para una descarga precoz a una unidad de baja complejidad y alta precoz vigilada.
- Que se cumpla estricto protocolo de seguimiento a definir localmente, con especial énfasis en la ausencia de complicaciones preestablecidas para considerar alta factible y segura en forma precoz.

Respecto al manejo del acceso en forma minimalista se recomienda en forma rutinaria:

- Insistir en la necesidad de una selección adecuada de pacientes con anatomía favorable para acceso percutáneo y no aquellos con ilíacas muy calcificadas, tortuosas o de dimensiones límites por medio de uso rutinario de tomografía
- Punción femoral guiada por ultrasonido o radioscopia con *kit* de micro punción (Figura 1)
- Precierre de acceso en forma percutánea con uso de 2 Proglides o 2 Prostars, según preferencia de los operadores
- Abundante anestesia local durante el trayecto de inserción del introductor
- Resulta ideal el uso de dispositivos de bajo perfil, tales como CoreValve Evolut-R® o Sapien 3® que permiten accesos con ilíacas y femorales desde 5.5 mm de diámetro

La figura 2 demuestra el resultado angiográfico y macroscópico obtenible en paciente con criterios favorables para un acceso transfemoral 'minimalista'.

Figuras

Figura 1

Punción guiada por radioscopia

Punción de arteria femoral común derecha con sistema de micropunción, intencionalmente alta, más arriba de calcificación identificada por tomografía y radioscopia en tercio medio de arteria femoral.

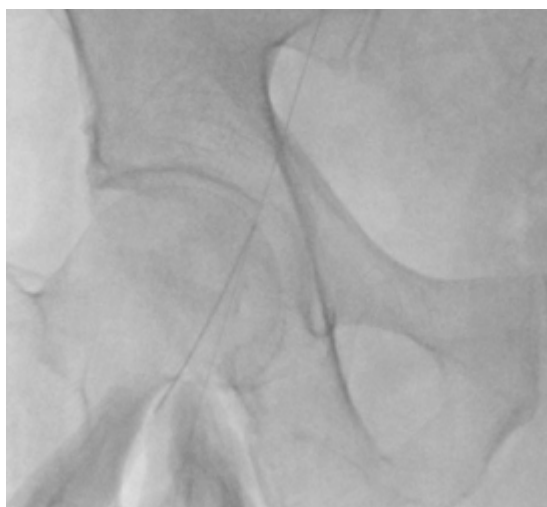
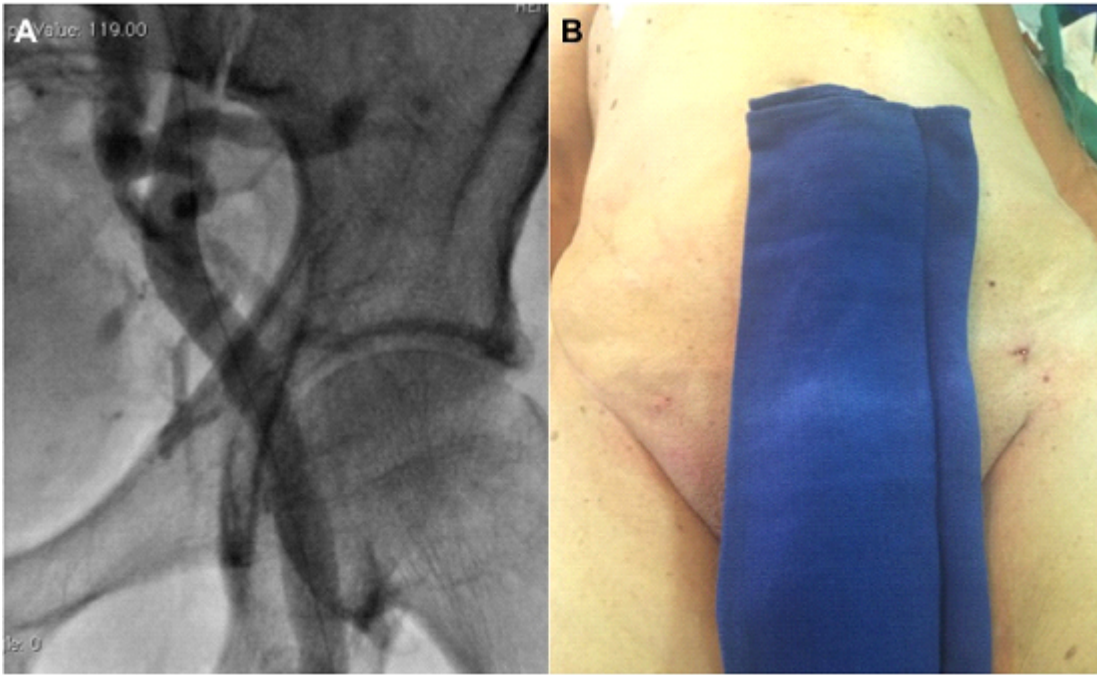


Figura 2

Angiografía y aspecto de sitios de punción femorales del acceso femoral minimalista

Control angiográfico tras cierre percutáneo de arteria femoral común izquierda. Se observa guía de 0.018" de protección contralateral con técnica de *crossover* (A). A la derecha de la fotografía, acceso principal correspondiente a femoral izquierda tras retiro de introductor de 16F y cierre percutáneo (B).



Referencias

[1] Mayr NP, et al. J Thorac Dis 2015;7(9):1518-1526.

[2] Condado JF, et al CCI 2016, in press.