


Angioplastia coronaria de una oclusión total crónica (OTC)



Dr. Andrés Navarro

Servicio de Hemodinamia del Hospital de Especialidades Eugenio Espejo y del Hospital de los Valles, Quito, Ecuador.

Ecuador, Quito

Introducción

El objetivo de este caso clínico es presentar la sistemática de cómo a través de un programa se enfoca, planifica y trata, este tipo de lesiones.

Caso Clínico

Se trata de un paciente masculino de 62 años, con antecedentes de hipertensión arterial y ex-tabaquista, con angioplastia a la arteria coronaria descendente anterior (DA) hace 3 años y una OTC proximal en la arteria coronaria derecha (CD).

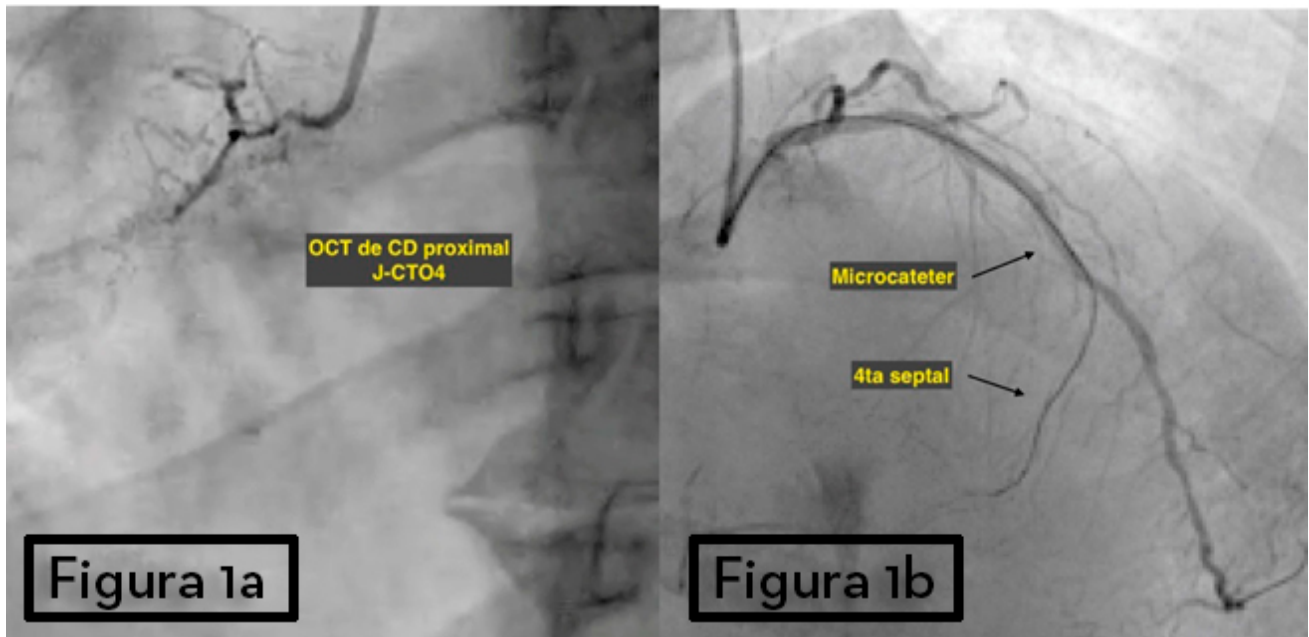
El paciente desarrolla angina en CF II-III con cámara gamma que evidencia isquemia inferobasal y media con un monto isquémico de 12% y fracción de eyección conservada.

Se realiza cine coronariografía diagnóstica (Figura 1a. y 2a.), donde se visualiza una OTC de CD (J-CTO4) que recibe circulación colateral (CC) heterocoronariana hasta su tercio medio desde la DA. Se estima un Syntax Score de 15 puntos.

NOTA: se evalúan las arterias septales con un microcatéter para definir la CC a CD (Figura 1b.).

Figura 1a: OCT de CD.

Figura 1b: Busca de CC desde DA.



Se discute el caso en el Heart Team y se decide realizar ATC a OCT de CD, ya que se encontraba con el máximo tratamiento médico tolerable ³.

Estrategia

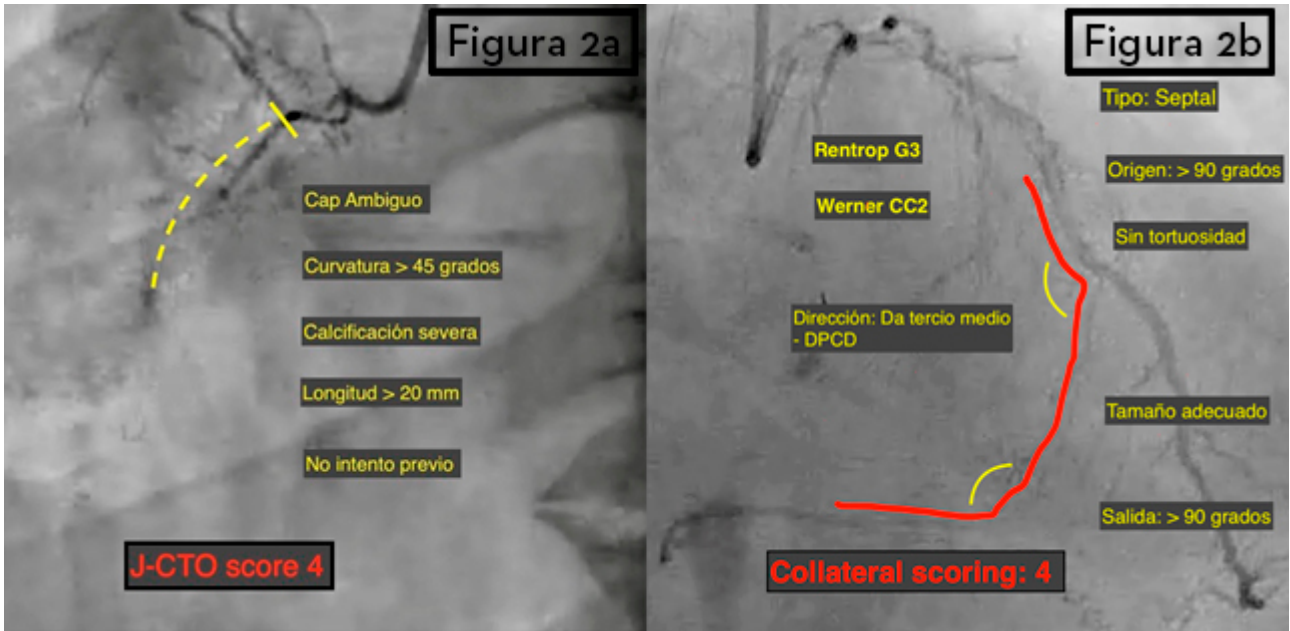
Se evalúa la cinecoronariografía siguiendo el algoritmo de OTC ⁴. Se opta por un procedimiento híbrido, planificando dos estrategias. El plan A, con un abordaje anterógrado con técnica de escalonamiento de cuerdas ⁵, y el plan B, con abordaje retrógrado, ya que presenta circulación colateral, cap distal y el *landing zone* óptimos.

El paciente recibe sedación profunda con neuroleptoanalgesia a cargo de un anestesiólogo.

A través de un doble acceso arterial, se realiza doble inyección, empezando por el vaso donante (DA) y luego desde el vaso diana (CD), permitiendo evaluar la CC.

Figura 2a: Syntax score J-CTO 4.

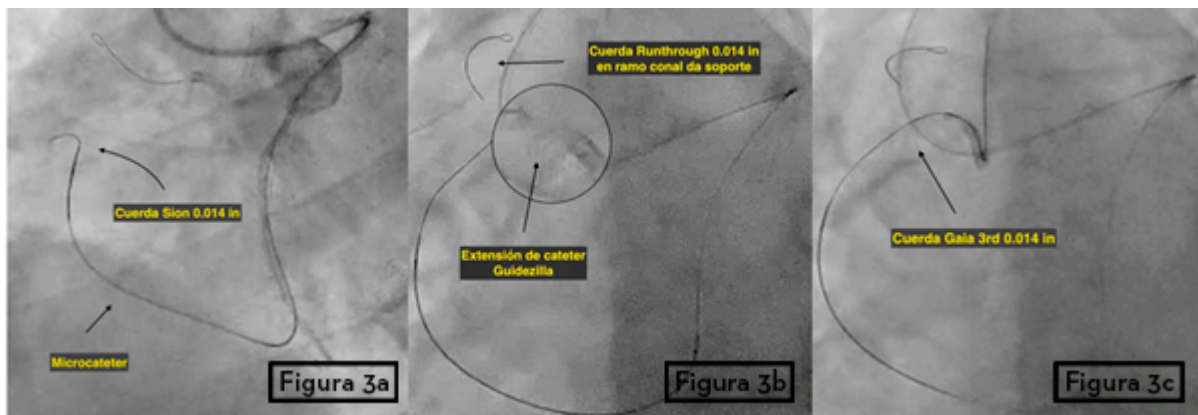
Figura 2b: Evaluación CC.



Empezamos por el abordaje anterógrado por acceso femoral derecho, con catéter guía AL1 7 Fr e inyección contralateral desde la coronaria izquierda, por acceso radial derecho con catéter guía XB 3.5 Fr. Con un microcateter Corsair® montado sobre cuerda guía Runthrough® 0.014 in, se llega hasta el cap proximal, donde se intercambia por una cuerda guía Pilot® 50 0.014 in, intentando cruzar el cap proximal sin éxito, por lo que se decide colocar la cuerda Runthrough® en el ramo conal, para dar más soporte al catéter AL1.

Después de 5 minutos sin lograr cruzar la oclusión, procedemos a realizar el abordaje retrógrado. A través del 4to ramo septal desde la DA con un microcateter Corsair® montado sobre cuerda Sion 0.014 in (Figura 3a.), llegamos hasta tercio medio de CD. Utilizando el “escalonamiento de cuerdas”⁵ se intercambia a cuerda guía Confianza Pro® 12 y luego a cuerda guía Gaia® Second, cruzando el cap distal y con cuerda guía Gaia® Third, el cap proximal.

Figura 3a: Cuerda Sion®. Figura 3b: Extensión de guía Guidezilla®. Figura 3c: Cuerda Gaia® Third en catéter.



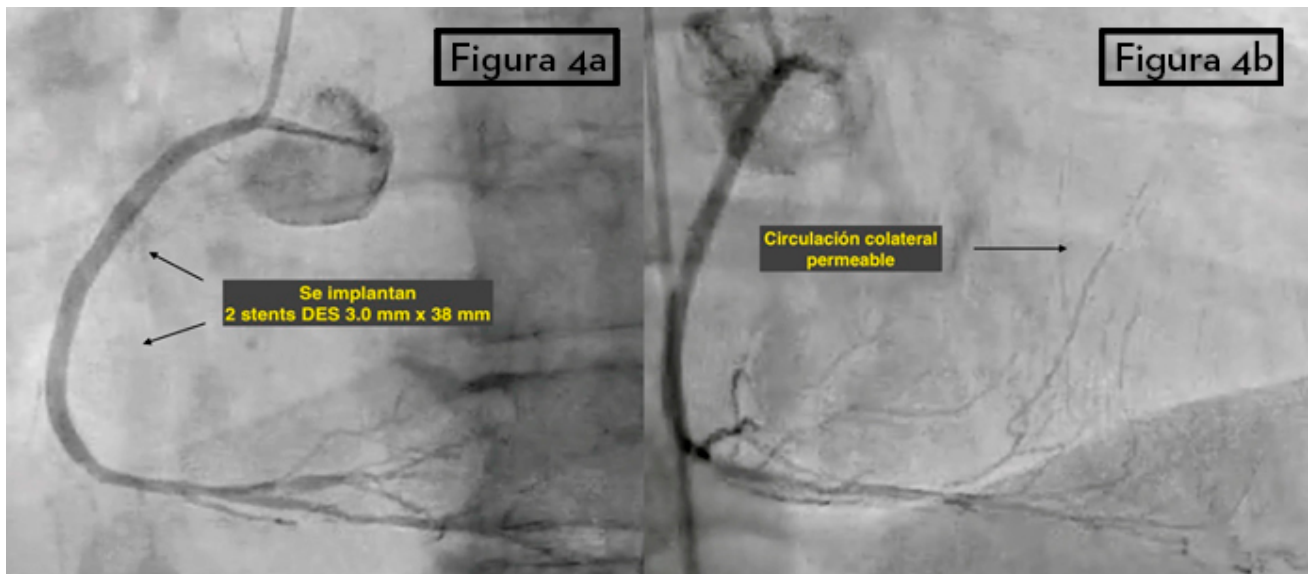
A través de un catéter de extensión de guía Guidezilla® (Figura 3b.) se avanza la cuerda guía Gaia® Third (Figura 3c.) y posteriormente, el Corsair® dentro del catéter guía. Se obtiene un asa que comunica la coronaria izquierda con la CD a través de la CC y atravesando la oclusión.

Se inicia la angioplastia por vía anterógrada, pre-dilatando con balón 2,5x20 mm y 3,0x30 mm e implantándose dos stents liberadores de fármacos 3.0x38 mm desde el tercio medio-distal hasta el ostium de CD (Figura 4a).

Se realiza una inyección final a DA y CD, para confirmar la ausencia de complicaciones y permeabilidad de ambos vasos (Figura 4b).

Figura 4a: Implantación de stents DES.

Figura 4b: Resultado final y CC permeable.



El procedimiento finaliza sin complicaciones. Se utilizó 370 ml de contraste no iónico, el tiempo de radioscopia fue de 47 min, con dosis de radiación Kerma 3413 mGy (BMI 29Kg/m²) con protocolo de 7.5 frames/sec. Actualmente, el paciente se encuentra asintomático.

Comentario

Este es un ejemplo de cómo se debe evaluar un paciente con indicación de angioplastia para OTC. Debe ser evaluado de una manera global, analizando si realmente tiene una indicación para realizar la angioplastia. La indicación terapéutica de tratar una OTC está basada en los beneficios que nos ofrece la angioplastia en base a mejorar la calidad de vida del paciente, aliviando sus síntomas y/o mejorando su función ventricular³.

Actualmente, gracias al desarrollo de mejores materiales dedicados y a la formación de programas de OTC dentro de los equipos de hemodinamia, han mejorado significativamente las tasas de éxito de recanalizaciones de OTCs.

Referencias Bibliográficas

1. Fefer P, Knudtson ML, Cheema AN, et al. Current Perspectives on Coronary Chronic Total Occlusions. *J Am Coll Cardiol*. 2012;59(11):991-997. doi:10.1016/j.jacc.2011.12.007.
2. Sathanathan J, D'Avík V. Coronary intervention for chronic total occlusion. *Coron Artery Dis*. 2017;28(5):426-436. doi:10.1097/MCA.0000000000000490.
3. GALASSI AR, WERNER GS, TOMASELLO SD, et al. Prognostic Value of Exercise Myocardial Scintigraphy in Patients with Coronary Chronic Total Occlusions. *J Interv Cardiol*. 2010;23(2):139-148. doi:10.1111/j.1540-8183.2010.00527.x.
4. Harding SA, Wu EB, Lo S, et al. A New Algorithm for Crossing Chronic Total Occlusions From the Asia Pacific Chronic Total Occlusion Club. *JACC Cardiovasc Interv*. 2017;10(21):2135-2143. doi:10.1016/j.jcin.2017.06.071.
5. Galassi AR, Tomasello SD, Reifart N, et al. In-hospital outcomes of percutaneous coronary intervention in patients with chronic total occlusion: insights from the ERCTO (European Registry of Chronic Total Occlusion) registry. *EuroIntervention*. 2011;7(4):472-479. doi:10.4244/EIJV7I4A77.