


# Técnica Paso a Paso de cierre percutáneo, a raíz de un Caso Clínico



## Dr. Andrés Navarro

Servicio de Hemodinamia del Hospital de Especialidades Eugenio Espejo y del Hospital de los Valles, Quito, Ecuador.

Ecuador, Quito

## Introducción:

El foramen oval permeable (FOP) es una lesión cardíaca congénita que con frecuencia persiste en la edad adulta, con una prevalencia entre el 25-30% (1). Aunque la mayoría de los pacientes con FOP son asintomáticos, una variedad de manifestaciones clínicas pueden estar asociadas, sobre todo el accidente cerebrovascular criptogénico (ACC), particularmente en aquellos menores de 55 años en los que es más probable que el FOP desempeñe un papel causal. El defecto puede servir como una vía para el tránsito venoso a arterial de émbolos (émbolos paradójicos) a través de la comunicación de derecha a izquierda cuando la presión en la aurícula derecha (AD) excede la de la aurícula izquierda (AI). Se produce un gradiente transitorio de derecha a izquierda en individuos normales durante la sístole ventricular temprana y con la maniobra de Valsalva (por ejemplo, esfuerzo para defecar, toser, levantar o empujar objetos pesados) (2,3,4,5).

El caso a continuación se trata de un paciente que presentó ACC, donde se le encontró un FOP como la causa de su cuadro, con anatomía favorable para cierre percutáneo del mismo.

## Caso Clínico:

Se trata de un paciente masculino de 40 años, sin antecedentes de importancia que presentó un cuadro sincopal con trauma cráneo cefálico (TCE) leve. Dos días después presenta cuadro de cefalea intensa holocraneana acompañado de vómito en proyectil. Acude a emergencia donde es valorado por neurología quien realiza una resonancia magnética de cerebro con hallazgos compatibles con hemorragia subaracnoidea (HSA) laminar frontal e infarto lacunar subagudo en tubérculo cuadrigémino izquierdo. El paciente durante la hospitalización se mantuvo estable y en observación, decidiéndose realizar estudios complementarios para descubrir el origen del infarto lacunar bajo la clasificación TOAST (5), mientras que la HSA se la interpreta secundaria al TCE.

## Por lo que se realizan los siguientes estudios:

Se trata de un paciente masculino de 40 años, sin antecedentes de importancia que presentó un cuadro sincopal con trauma cráneo cefálico (TCE) leve. Dos días después presenta cuadro de cefalea intensa holocraneana acompañado de vómito en proyectil. Acude a emergencia donde es valorado por neurología quien realiza una resonancia magnética de cerebro con hallazgos compatibles con hemorragia subaracnoidea (HSA) laminar frontal e infarto lacunar subagudo en tubérculo cuadrigémino izquierdo. El paciente durante la hospitalización se mantuvo estable y en observación, decidiéndose

realizar estudios complementarios para descubrir el origen del infarto lacunar bajo la clasificación TOAST (5), mientras que la HSA se la interpreta secundaria al TCE.

1. Angioresonancia cerebral simple: disminución del calibre de la arteria vertebral derecha en comparación con la contralateral, hemorragia subaracnoidea bifrontal, colecciones hemáticas subdurales fronto parietales bilaterales, surcos de la convexidad prominentes.
2. Angioresonancia de cuello: vertebrales asimétricas, la derecha presenta un diámetro menor en todo el trayecto.
3. Eco Doppler carotídeo: estudio de vasos carotídeos y vertebrales dentro de parámetros normales para la edad, vena yugular y subclavia con flujo conservado sin evidencia de trombosis en forma bilateral.
4. Pruebas de hipercoagulabilidad, las cuales son negativas.
5. Eco Doppler dos extremidades arterias y venas: Doppler color del sistema venoso profundo y superficial de miembros inferiores sin evidencia de trombosis.
6. Ecocardiograma Doppler: donde se visualiza un septum interauricular adelgazado, laxo e hiperdinámico. Se decide inyectar suero salino agitado desde la vena cefálica derecha, evidenciándose paso espontáneo de contraste en gran cantidad, con un Qp:Qs normal y el resto de parámetros dentro de límites de normalidad. Con este hallazgo, se decide realizar un ecocardiograma transesofágico (ETE) para definir las características del septum interauricular.
7. ETE bidimensional (ETE2D): defecto del tabique interauricular foramen oval permeable (favorable para cierre percutáneo), cavidades cardíacas de tamaño y función conservadas. FEVI 68%.

El paciente evoluciona de buena manera, razón por la cual se decide dar el alta hospitalaria y realizar un HOLTER de arritmias de 7 días por ambulatorio, el mismo que fue negativo para arritmias.

Con el resultado de los exámenes, se llega al diagnóstico de embolia paradójica, por lo que se lo cataloga como un accidente cerebrovascular criptogénico con indicación de cierre del FOP de manera percutánea. Debido a que presenta una HSA, se consideró una espera de 5 meses hasta realizar un nuevo control con TAC para verificar que el HSA se haya reabsorbido. Con esto, neurología nos autorizó el cierre percutáneo del FOP y el uso de doble antiagregación con aspirina y clopidogrel por mínimo de 6 meses.

Una vez que han pasado los tres meses y con autorización de neurología se decide el cierre del FOP de forma percutánea.

En todos los casos, para la planificación de un FOP necesitamos las características anatómicas (6) del mismo para definir si es viable su cierre percutáneo valorando su ubicación, características y valoración de los bordes. En este caso la descripción del defecto es el siguiente, por medio de un ETE Tridimensional (ETE3D) (Figura 1a y 1b):

Septum interauricular laxo y que en el cuadrante antero superior se observa excursión amplia del mismo, con evidencia de Doppler color de flujo bidireccional (shunt de izquierda a derecha), inconstante (variable con la respiración). Con paso espontáneo de suero salino agitado en gran cantidad. Contorno de 12 cm x 3.1 mm, Área de 33 mm<sup>2</sup>.

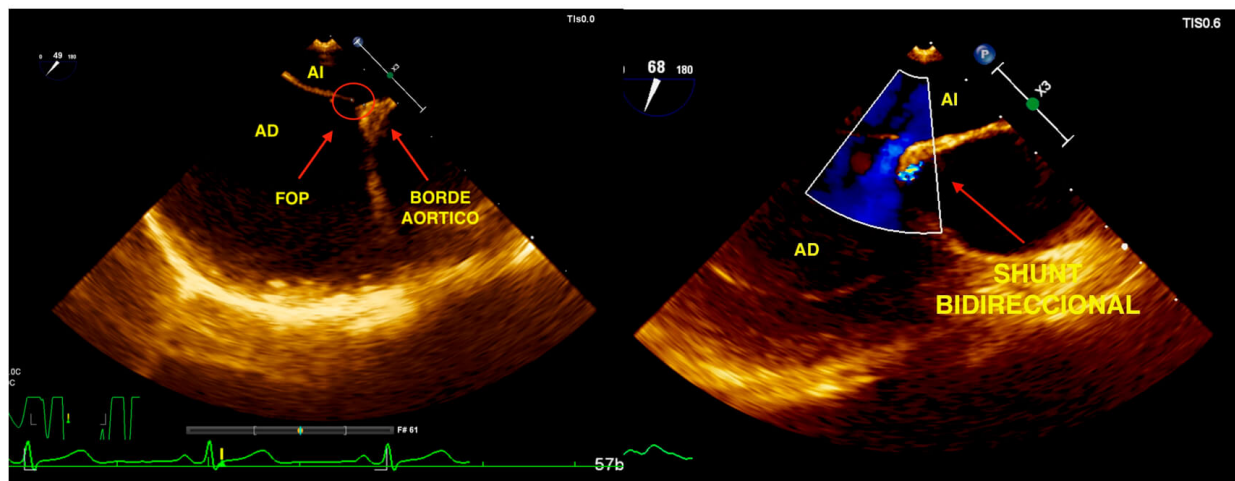
Borde antero superior (Aorta): < 5 mm.

Borde antero inferior (válvula tricúspide): > 5mm.

Borde postero inferior (vena cava inferior): > 5mm.

Borde posterior: > 5mm.

Borde postero superior (vena cava superior): > 5mm



**Figura 1a:** Foramen Oval Permeable

**Figura 1b:** *Shunt* bidireccional

Se discute el caso con el equipo de hemodinamia estructural y se evalúa los bordes del defecto llegando a la conclusión de que tiene bordes óptimos para cierre percutáneo con ocluidor. En conjunto con neuróloga de cabecera se toma la decisión en conjunto, del cierre percutáneo del FOP.

## Estrategia:

Con el ETE (2D y 3D) diagnóstico y las medidas del FOP se planifica el cierre del mismo con un dispositivo Figulla Flex II PFO?