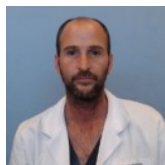


Paso a Paso: Abordaje Retrógrado en accesos anterógrados fallidos en CLI



Dr. Martín Rabellino

Jefe del Servicio de Diagnóstico por Imágenes, Hospital Italiano de Buenos Aires, Argentina.
Argentina

Los abordajes retrógrados en la actualidad se han convertido en una herramienta sumamente utilizada ya que nos han permitido elevar de forma significativa nuestra tasa de éxito técnico y, por ende, el salvamiento del miembro.

En líneas generales, en lesiones oclusivas crónicas, extensas y con gran componente cálcico la tasa de fracaso en la recanalización de estas lesiones alcanza cifras que rondan entre el 10-40% y en centros experimentados entre un 10-20%. La incorporación de este tipo de accesos nos ha permitido en la actualidad elevar la tasa de éxito técnico por encima de 85-90% de los casos.

Preguntas frecuentes

1- ¿Qué arteria puedo punzar de forma retrógrada?

Podemos punzar todas aquellas arterias distales a la lesión *target*, desde la arteria femoral comun a las arterias metatarsales.

2- ¿De qué manera puedo punzarlas?

Existen varias alternativas como utilizando la guía ecográfica, fluoroscopia en arterias calcificadas y bajo técnica de *road mapping*.

3- ¿En qué momento del procedimiento puedo hacerlo?

En todo momento, independientemente de que el paciente esté heparinizado o no.

4- ¿Existe una única manera de hacerlo?

No, existen diferentes maneras de realizar la punción y el material utilizado. Yo utilizo un set de acceso pedio pero puede utilizarse guía y cateter de soporte, por ejemplo.

5- ¿Este acceso es utilizado para recanalizar o para trabajar?

En general, para recanalizar, aunque en algunas situaciones se realiza el tratamiento directamente desde el acceso retrógrado.

6- ¿Cuándo lo realizo?

En general, una vez que fracasamos por vía anterógrada, aunque en situaciones determinadas puede utilizarse de elección.

7- ¿Cómo realiza la hemostasia en sitios compresibles?

La manera más utilizada es con un balón desde el acceso femoral y en sitios compresibles como el pie la compresion manual.

8- ¿Utilizo vasodilatadores?

En la arteria femoral superficial y poplitea no es necesario, dado el calibre de estos vasos. En los vasos infrapatelares habitualmente no lo utilizo, salvo que en los controles finales persista un vaso espasmo severo. Al comienzo lo utilizaba rutinariamente post puncion y al retirar el introductor (Nitroglicerina 0,2-0,4 mg).

Punción retrógrada: Paso a Paso

1. Elección de la arteria y del método de imagen.
2. Anestesia local.
3. Punción con aguja de 21G.
4. Avanzar guía 0.018.
5. Colocar introductor del set de acceso pedio o cateter de soporte.
6. Recanalización (intra o subintimal) de la lesión hasta conectar con luz permeable proximal. La guía utilizada puede ir desde una 0.014 hasta una 0.035.
7. Captura de la guía con un lazo o introducción de la misma dentro del cateter femoral para extraer la guía por ambos accesos, femoral y retrógrado (técnica de *through & through*).
8. Avanzar el cateter hasta el extremo distal permeable del vaso a tratar en caso de requerir un cambio de guía.
9. Posicionar el balón de diámetro acorde al vaso punzado retrógradamente (en caso de que no se pueda realizar compresión manual).
10. Retirar introductor.
11. Hemostasia con balón del sitio de punción retrógrada o compresión manual. La hemostasia también puede realizarse con un manguito de presión.
12. Realizar tratamiento de la arteria *target* (en general, desde el acceso femoral).
13. Control del sitio de punción retrógrada previo a finalizar el tratamiento.

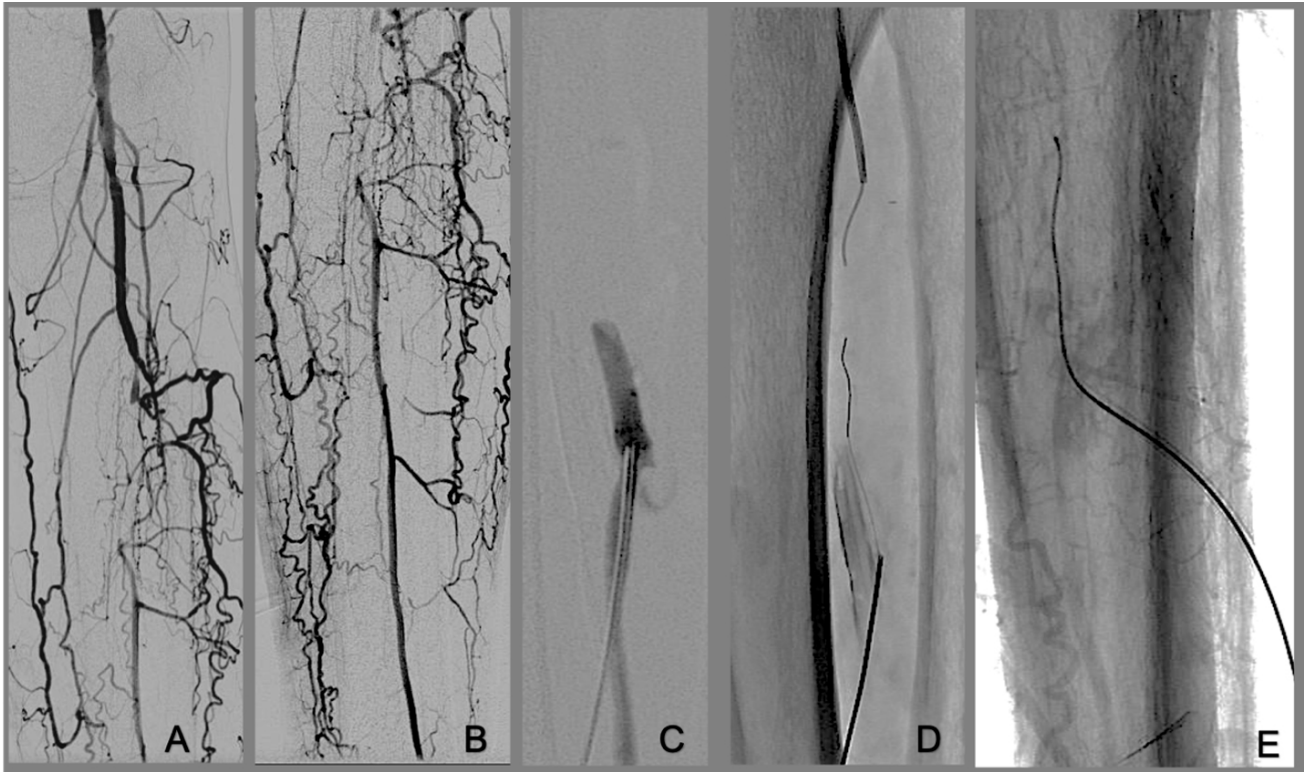


Figura 1. A y B: Oclusión de tronco tibioperoneo. C: Punción de arteria peronea. D: Introducción de guía 0.018 por acceso peroneo. E: Colocación de introductor 4 Fr.

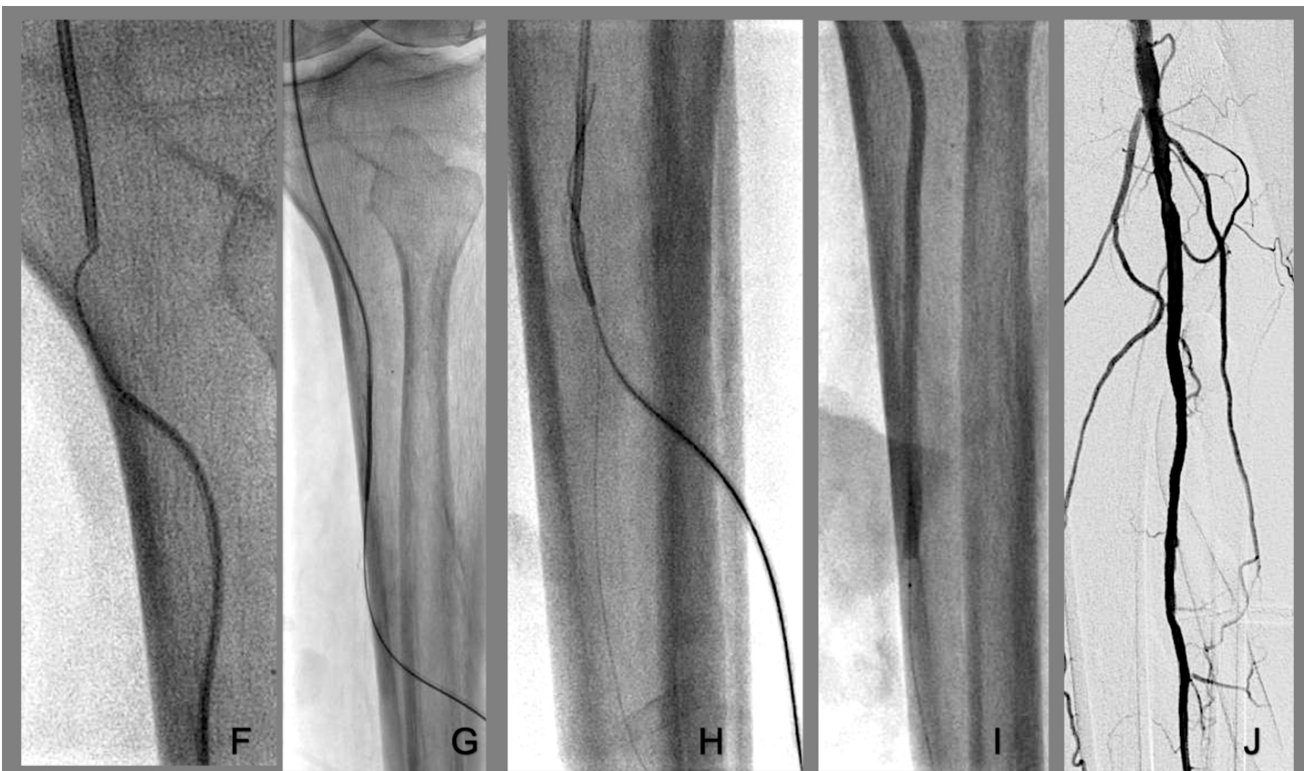


Figura 2. F: Introducción de guía en cateter de acceso femoral. G: Extracción de la guía por ambos accesos *through & through* (Femoral y peroneo) y avance de cateter distal a la oclusión. H: Con el cateter distal a la oclusión deshago el *through & through* y avanzo guía por acceso femoral distal a la punción retrógrada. Desde la punción retrógrada dejo guía para proteger el acceso hasta tener el balón en posición para realizar hemostasia. I: Hemostasia con balón de angioplastia. J: Resultado final tras angioplastia sin evidencia de complicaciones en el sitio de punción retrógrada.

Accesos retrógrados por territorios

1- Región Aortoilíaco e iliofemoral proximal:

Consideramos región Iliofemoral proximal a la arteria femoral comun, origen de profunda y superficial.

En aquellos casos en los que la oclusión afecte la arteria femoral comun más el origen de la arteria femoral profunda o superficial sumado o no a la arteria ilíaca, podemos utilizar de forma retrógrada la arteria femoral profunda y/o superficial, inclusive en un sitio no compresible.

2- Región femoropoplítea

Podemos punzar la arteria femoral superficial en toda su extensión hasta el canal de Hunter donde se profundiza.

La arteria poplítea y el tronco tibioperoneo puede punzarse en toda su extensión incluso por vía anterolateral, sin necesidad de rotar el paciente hacia el decúbito ventral o flexionar la rodilla para realizar una punción por vía posterior en un paciente en decúbito dorsal.

3- Región infrapatelar y pie

Los vasos infrapatelares a nivel de la pierna pueden punzarse en toda su extensión, ya sea la arteria peronea, tibial posterior o anterior. El tronco y la arteria peronea por su profundidad resultan más complejas.

A nivel del pie tanto la arteria pedia, plantares y metatarsales pueden ser puncionadas.

A medida que comiencen a familiarizarnos con este tipo de abordajes cada vez serán más utilizados frente al fracaso anterógrado. Quizá al principio tomen más tarde la decisión de utilizarlo y continuen intentando por vía anterógrada, pero cuando obtengan la experiencia necesaria tomarán la decisión inmediatamente tras pocos minutos de imposibilidad por vía femoral.

Tips & Tricks

- Cuando están realizando una recanalización subintimal de la arteria femoral superficial y no logran conectar distalmente es clave saber donde parar y no continuar disecando la arteria permeable distal a la oclusión. Puede ocurrir que con esta maniobra terminen ocluyendo la o las ramas que recanalizan la femoral superficial distal o poplítea, empeorando así aun más la perfusión y viabilidad de la extremidad.

El sitio ideal de conexión es en sitio de recanalización o previo al ingreso de las ramas colaterales. La o las colaterales principal/es deben ser el límite hasta donde avanzar por vía subintimal desde el acceso femoral. En este punto claramente es donde debemos plantearnos utilizar otra alternativa como los dispositivos de reentrada o el acceso retrógrado.

- Cuando estamos haciendo una recanalización subintimal de una oclusión de la arteria poplítea y la misma recanaliza inmediatamente por encima de la arteria tibial anterior y tronco tibioperoneo es clave que la conexión sea exactamente en donde la arteria recanaliza. El riesgo de continuar por vía subintimal más allá de la arteria poplítea es la pérdida de uno de los dos vasos y, generalmente, será la arteria tibial anterior, ya que, habitualmente, avanzaremos hacia el tronco por la trayectoria del mismo. En estos casos, si la conexión no es exactamente en el sitio de recanalización, debemos utilizar un abordaje retrógrado.
- Hay situaciones puntuales en las cuales la primera elección puede llegar a ser el abordaje retrógrado, una de ellas es cuando la arteria poplítea y los vasos infrapatelares se encuentran ocluidos y recanaliza la arteria tibial anterior distal a su origen. Por la trayectoria horizontal de la tibial anterior en

muchas ocasiones es difícil su recanalización cuando la poplítea y su origen están ocluidos y aun más si no hay calcio que nos guíe hacia el ostium de la misma. En estos casos, recomiendo no perder tiempo y utilizar el acceso retrógrado directamente si tras algún intento no logramos avanzar hacia la arteria tibial anterior.

- Siempre dejar la guía pasando el sitio de punción retrógrada, ya que en casos de complicaciones (si bien son infrecuentes) uno ya tiene el acceso ganado a la lesión.
- Una vez recanalizado el vaso y habiendo avanzado el balón hasta el sitio de la punción retrógrada, generalmente retiro el introductor de la punción retrógrada y hago hemostasia, para luego tratar la lesión del vaso *target*. Esto me permite tener controles angiográficos del sitio de punción para detectar complicaciones, las cuales, eventualmente, puedan ser tratadas previo a finalizar el tratamiento.
- Las arterias más complejas de punzar son el tronco tibioperoneo y arteria peronea por sus potenciales complicaciones en relación a su localización y profundidad.

Recomiendo tener experiencia con otros accesos retrógrados previo a su utilización.

Dr. Martín Rabellino

Médico especialista en Radiología Vasculare Intervencionista

**Jefe del Servicio de Diagnóstico por Imágenes Hospital Italiano de Buenos Aires,
Buenos Aires, Argentina**

Bibliografía

- *Silvestro M, Palena LM, Manzi M, Gómez-Jabalera E, Vishwanath D, Casini A, Ferraresi R. Anterolateral retrograde access to the distal popliteal artery and to the tibioperoneal trunk for recanalization of femoropopliteal chronic total occlusions. J Vasc Surg. 2018 Dec;68(6):1824-1832.*
- *Walker CM, Mustapha J, Zeller T, Schmidt A, Montero-Baker M, Nanjundappa A, Manzi M, Palena LM, Bernardo N, Khatib Y, Beasley R, Leon L, Saab FA, Shields AR, Adams GL. Tibiopedal Access for Crossing of Infrainguinal Artery Occlusions: A Prospective Multicenter Observational Study. J Endovasc Ther. 2016 Dec;23(6):839-846.*
- *Palena LM, Manzi M. Extreme below-the-knee interventions: retrograde transmetatarsal or transplanter arch access for foot salvage in challenging cases of critical limb ischemia. J Endovasc Ther. 2012 Dec;19(6):805-11.*
- *Mustapha JA, Saab F, McGoff TN, Adams G, Mullins JR, Al-Dadah A, Jaff MR, Goodney PP, Khawaja F, Diaz-Sandoval LJ. Tibiopedal arterial minimally invasive retrograde revascularization (TAMI) in patients with peripheral arterial disease and critical limb ischemia. On behalf of the Peripheral Registry of Endovascular Clinical Outcomes (PRIME). Catheter Cardiovasc Interv. 2020 Feb 15;95(3):447-454.*
- *Mustapha JA, Diaz-Sandoval LJ. Ultrasound-Guided Tibial Pedal Arterial Access: Growing Alternative Strategy in the Treatment Of Complex Peripheral Artery Disease. J Invasive Cardiol. 2015 Jul;27(7):332-3.*