


Técnica de 2 stents para el tratamiento de las bifurcaciones coronarias



Dr. Carlos Esteban Uribe

Cardiólogo Intervencionista. Jefe Hemodinamia, Clínica Cardio VID, Hospital Pablo Tobon Uribe, Director Programa de Residencia, Hemodinamia y Cardiología Intervencionista Universidad Pontificia Bolivariana, Profesor Asociado Universidad CES, UPB, Medellín, Colombia
Colombia

Introducción

Una lesión que involucra una bifurcación es aquella que ocurre en, o adyacente a, una división de una arteria coronaria epicárdica. Incluye una rama principal y otra lateral, esta última considerada arbitrariamente como significativa cuando el operador, en función de su longitud, diámetro, inducción de isquemia, viabilidad, cantidad de masas miocárdica en riesgo y síntomas, no quiere perder durante el procedimiento.

Por razones anatómicas que generan turbulencia y estrés de baja tensión sobre la pared arterial, las bifurcaciones son susceptibles a desarrollar arterioesclerosis, contando hasta con el 30% de la lesiones en pacientes con enfermedad de múltiples vasos y representando el 10 al 15% de todas las intervenciones coronarias (PCI)⁽¹⁾. La PCI de una lesión bifurcada es un reto en términos de eventos cardíacos a largo plazo y éxito técnico del procedimiento, debido a factores de variabilidad anatómica que incluyen localización, morfología, ángulo, diámetros y carga de la placa⁽²⁾.

Desde el advenimiento de los stents liberadores de medicamentos, el manejo óptimo de este tipo de lesiones ha sido objeto de considerable debate, impulsado por nuevas definiciones, clasificaciones, métodos de cuantificación por imagen, además de un gran número de ensayos clínicos.

—

Definiciones

Un gran número de clasificaciones han sido reportadas, todas expresadas a través de una combinación de letras y/o números que describen la posición angiográfica de la lesión, algunas permitiendo un descripción precisa que incluye variables como (ángulo, longitud, diámetros, flujo, calcificación, distribución de la placa, etc) y tornándose difíciles de memorizar. La clasificación de Medina propuesta en el 2006 y adoptada por el Consenso Europeo de Bifurcación (EBC), tiene la característica de ser universal y simplificada, lo que facilita su uso y describe adecuadamente la posición de la lesión⁽³⁾.

Con el advenimiento del stent, muchas técnicas de tratamiento han sido publicadas y esto ha motivado la creación de una clasificación que incluya las diferentes familias de tratamiento, permitiendo una descripción simplificada de técnicas análogas, especialmente cuando una se deriva de la otra y dictando la posición del primer stent. En este contexto se ha adoptado la clasificación de MADS⁽⁴⁾.

Las cuatro familias de tratamiento incluidas en la clasificación MADS son identificadas por un acrónimo de cuatro letras: M (para la arteria principal) significa que el primer stent se implanta en el sector

proximal del vaso principal (PM), A (a través) significa que el primer stent se implanta en el vaso principal (PM hasta el sector distal del vaso principal (DM) a través de la rama lateral (SB), D (para la distal primero) se utiliza para describir un tipo de tratamiento heterogéneo mediante el cual uno o dos stents son entregados sobre dos guías a través de los lúmenes sin volver a cruzar el armazón del stent y S (para la rama lateral) representa un tipo de tratamiento con la colocación del primer stent en la SB, con o sin saliente en la rama principal (MB). (Figura 1).

Recomendación

- Se debe utilizar la clasificación de Medina en el diagnóstico de las lesiones que comprometan una bifurcación.
- La clasificación de MADS es útil para memorizar y agrupar las posibilidades de tratamiento existentes de las lesiones en bifurcaciones coronaria

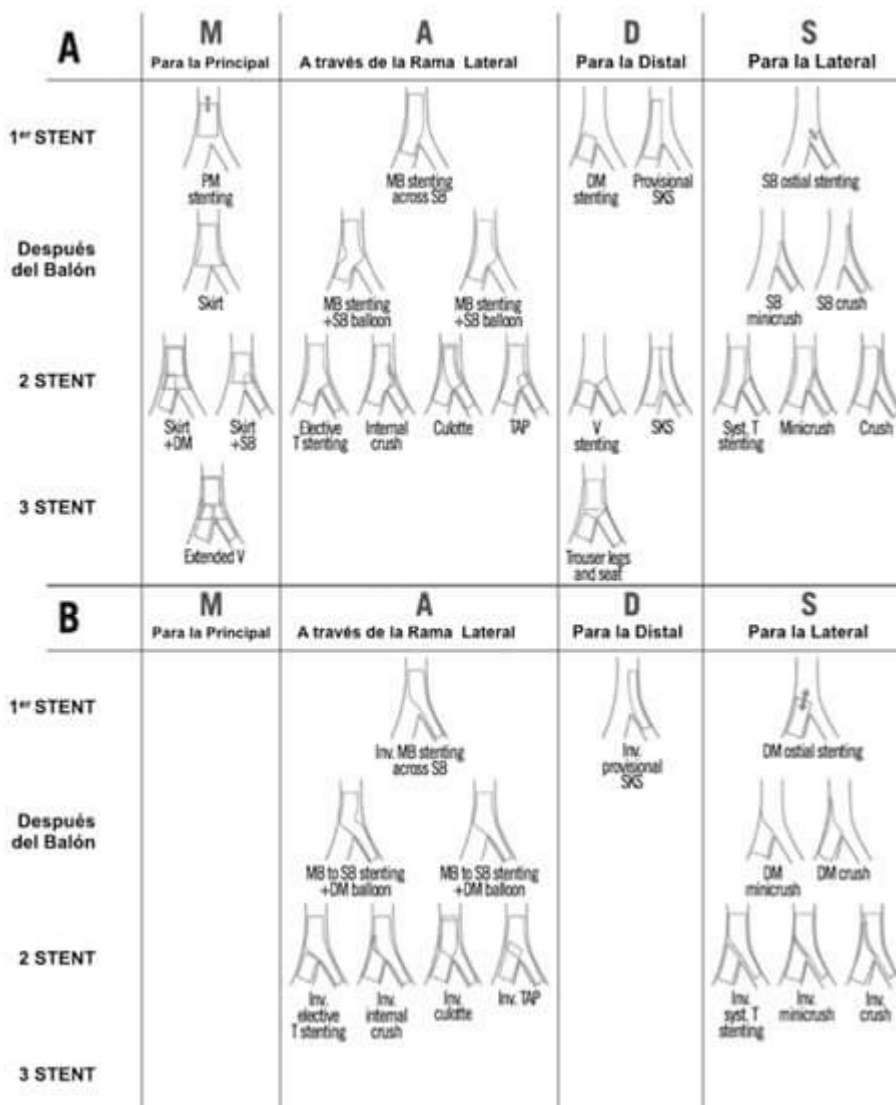


Figura 1. Clasificación MADS. Reimpreso de EuroIntervention Vol 12 Number 1, Lassen J et al, Percutaneous coronary intervention for coronary bifurcation disease, 38-46⁽¹⁷⁾. 2016, with permission from Europa Digital & Publishing.

Relación entre diámetros de los vasos

Existe una estrecha relación anatómica y funcional en el árbol coronario, que sigue la ley natural del mínimo consumo de energía para el suministro de la cantidad de sangre requerida por el miocardio⁽⁵⁾. Como consecuencia cada uno de los tres segmentos involucrados en la bifurcación tiene su propio diámetro y mantiene una relación constante que es regida por la ley de Murray's⁽⁶⁾, la cual fue simplificada por Kassab y Finet⁽⁷⁾.(Figura 2).

Esto se ve representado anatómicamente como una disminución no lineal en el diámetro de la arteria desde el segmento proximal hasta el distal y un diámetro que disminuye abruptamente pasado la rama lateral. Lo anterior es de utilidad para estimar el tamaño óptimo de referencia de los vasos en la bifurcación, cuando por tortuosidad, acortamiento no es posible estimarlo directamente⁽⁸⁾. De igual manera hace no confiable las estimaciones realizadas por software con *caliper* no especializados para bifurcaciones.

Otro aspecto importante de las características de las bifurcaciones, son los ángulos que se generan en relación a sus ramas, de acuerdo con el Consenso Europeo de la bifurcación el ángulo A es el que se genera entre el segmento proximal de la rama principal con la SB, considerado un determinante para acceder a la rama lateral y el ángulo B es el que se genera entre el segmento distal de la rama principal y la SB, que cuando es menor a 90° es un marcador de oclusión de la rama lateral, posterior al implante de un stent en la MB⁽⁴⁾. (Figura 2).

Recomendación

- Se sugiere utilizar la fórmula de Finet ($PM = (DM+SB) \times 0.7$) para calcular el diámetro del segmento proximal del vaso principal y es especialmente útil para definir el diámetro del balón para realizar la optimización proximal del stent.
- El análisis de una bifurcación con lesión generado por un software no dedicado (QCA) es impreciso con respecto al diámetro de referencia y porcentaje de estenosis.

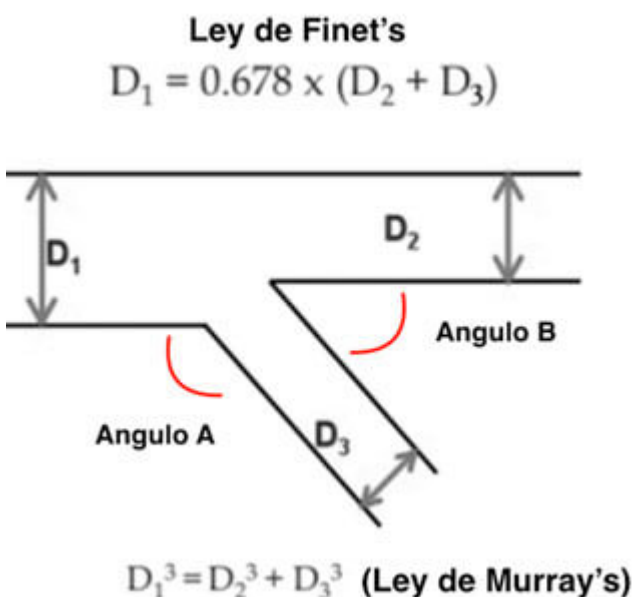


Figura 2. Ley fractal de las ramas en la bifurcación. Reimpreso de EuroIntervention Vol 11 Supplement V, Darremont O et al, Technical aspects of the provisional side branch stenting strategy 86-90⁽¹⁴⁾. 2015,

Aspectos técnicos

La estrategia del stent provisional, corresponde a la A de la clasificación de MADS. Se considera una técnica diseñada para mantener la permeabilidad de la rama lateral, mientras se garantiza el tratamiento del vaso principal. Con este planteamiento, la estrategia de un solo stent puede ser usada en el 80-90% de los casos con un excelente resultado clínico⁽⁹⁾. En esta técnica, el primer stent es implantado en el vaso principal y la rama lateral sólo será tratada en caso de disección, flujo TIMI menor de 3 y lesión residual mayor del 75%⁽¹⁰⁾. A pesar de la extensa evidencia favoreciendo la estrategia provisional sobre la de dos stents, se debe destacar que muchos de estos estudios tienen limitaciones metodológicas, como la inclusión de bifurcaciones no verdaderas, ramas laterales pequeñas con diámetro menor de 2.5 mm y la utilización de stents liberadores de medicamentos de primera generación.

En el ensayo NORDIC, no hubo diferencias en la tasa de eventos compuesto a seis meses, entre dos stents (3,4%) comparado con un stent (2,9%) y no hubo diferencias en las tasas de trombosis definitiva, probable y posible del stent, a los 14 meses de seguimiento (2 meses después de la interrupción de clopidogrel)⁽¹¹⁾. Sin embargo, la estrategia compleja (con 2 stents) se asoció con mayor tiempo de procedimiento, exposición a radiación, volumen de contraste, y elevación de biomarcadores. No se observaron diferencias con respecto a la reestenosis de la rama principal y oclusión de la rama lateral en el subgrupo que se sometieron a seguimiento angiográfico. En el seguimiento a cinco años la estrategia compleja mostró una tendencia a presentar una mayor tasa de MACE en el grupo de intervención.⁽¹²⁾

El ensayo BBC es el más grande y reciente publicado, con una alta proporción de bifurcaciones verdaderas (83%). El grupo de estrategia compleja era heterogéneo (Culotte, Crush). El punto final combinado primario (muerte, infarto de miocardio y falla del vaso culpable a los 9 meses) fue de 8% en el grupo de intervención simple comparado con el 15,2% en el grupo de intervención compleja ($p = 0,009$), una diferencia impulsada principalmente por la tasa de infarto peri-procedimiento (3,6% frente 11,2%, $p = 0,001$).

Recientemente, se informó de los resultados (DK Crush II), comparando el doble Kissing Crush con el stent provisional, demostrando resultados favorables asociados a esta técnica (DKC)⁽¹³⁾, sin embargo la técnica provisional continua siendo la preferida por defecto.

Cuando iniciar con dos stent

El Stent provisional ha sido la técnica recomendada por defecto para el tratamiento de las bifurcaciones, basado no sólo en múltiples ensayos aleatorizados y registros, sino también pretendiendo mantener un enfoque práctico, que sea sencillo, rápido y seguro. No obstante, hay lesiones con grandes ramas laterales, difíciles de acceder y con lesión difusa extensa, donde la estrategia de dos stents pudiera ser una mejor opción de tratamiento. En este tipo de lesiones hay un mayor riesgo de complicaciones, como infarto peri procedimiento, inestabilidad hemodinámica o síntomas subjetivos durante el tratamiento. En estudios aleatorizados comparando uno con dos stent, el 4% al 31% de los pacientes que fueron asignados a un stent, finalmente terminan siendo tratados con dos stents⁽¹⁶⁾. El estudio Nordic Baltic IV mostró una tendencia a mejores resultados a medio plazo cuando se utiliza una técnica de dos stent

comparado con stent provisional en SB con diámetro (≥ 2.75 mm) y estenosis de más del 50%.

Recomendación

- Se recomienda iniciar con una estrategia de dos stent (intención para tratar), especialmente cuando la rama lateral tenga un diámetro mayor de 2.5 mm, presencia de severa estenosis que se extiende más allá del ostium (de 5 a 10mm), y/o un ángulo desfavorable para cruzar si se implantara un stent en la MB⁽¹⁷⁾. (Figura 3).

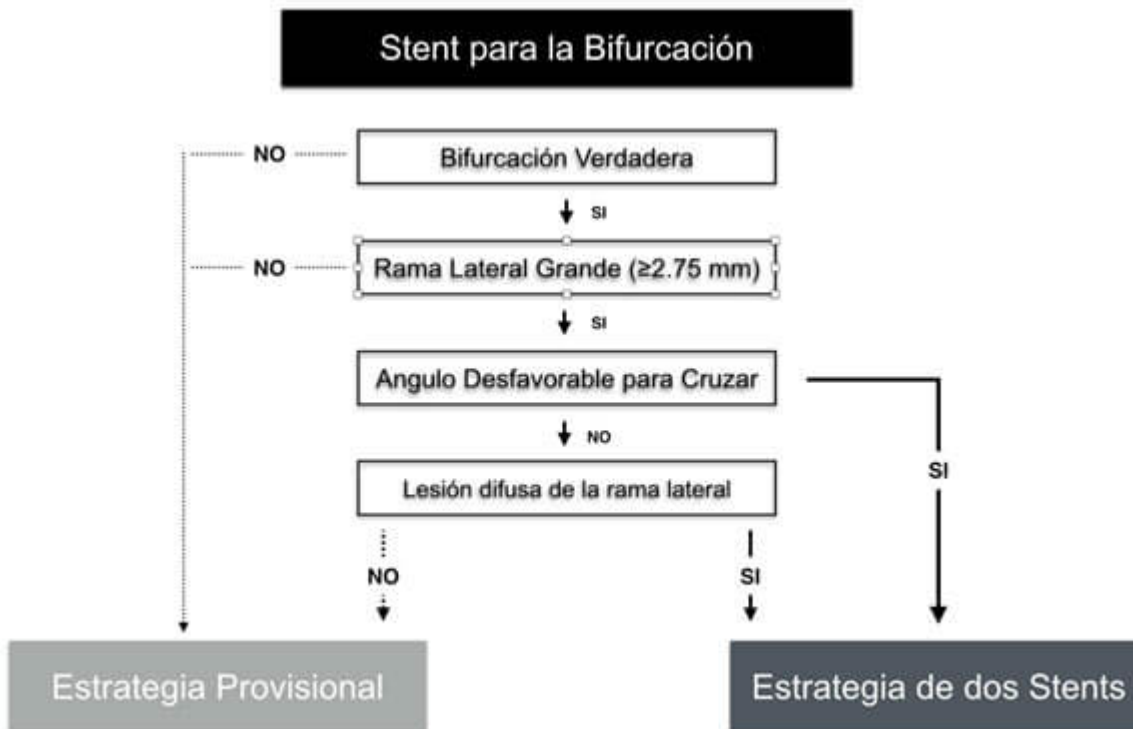


Figura 3: Algoritmo de tratamiento de bifurcaciones. Modificado de *Bioresorbable Scaffolds for the Management of Coronary Bifurcation Lesions*, Kawamoto H et al ⁽¹⁵⁾.

Técnica en la estrategia de dos stents

La selección de una de las diferentes técnicas será basada en las características del vaso y la lesión, además de la experiencia del operador. En particular, consideraciones importantes a tener en cuenta con respecto a la SB son, la presencia de estenosis significativa, la presencia de enfermedad más allá del ostium, el diámetro y ángulo B entre ramas, lo cual se resume en el algoritmo de tratamiento. (Figura 4).

Como previamente se ha reportado, diferentes técnicas son disponibles, unas con mayor aceptación, como Culotte, Crush con sus variantes, T/TAP, mientras otras son infrecuentemente utilizadas y casi relegadas a situaciones de emergencia e inestabilidad clínica, como el V stent y SKS, debido a la inadecuada aposición y la generación de una distorsión entre los stents, que se ha asociado con altas tasas de reestenosis y trombosis.

La técnica de Culotte, es una opción adecuada cuando el ángulo B entre ramas es menor a 60° y no hay

grandes diferencias en diámetro entre estas. Puede ser practicado de igual manera, como una técnica de rescate para recuperar la rama lateral en la estrategia provisional.

El primer stent es usualmente implantado de la rama más angulada a la MB, seguido por el cruce con la guía lo más cercano a la carina, para luego dilatar con un balón e implantar otro stent y finalmente realizar KB. Esta técnica tiene como desventaja un exceso de metal proximal en la MB, y que requiere el recruce de guías para realizar KB final.

La técnica del T-stent es adecuada cuando el ángulo B entre las ramas es cercano a los 90° ⁽¹⁸⁾, tiene como desventaja el riesgo de una cobertura incompleta del ostium de la SB, con el subsecuente riesgo de reestenosis o una excesiva protrusión del stent de la SB en la MB, requiriendo otra técnica para corregir el defecto (Crush).

Una mejora de esta técnica es el TAP (TAP invertido), que permite una cobertura adecuada del ostium, sin dificultad para la realización del KB final, no obstante, tiene la limitación de la formación de una pequeña neocarina metálica ubicada justo en el centro de la bifurcación, con el riesgo de endotelizar tardíamente o encarcelar la MB, esta técnica ha reportado mejorar los desenlaces clínicos.

El mini-crush junto con el Crush por pasos y el DK crush son de las técnicas más ampliamente usadas en la estrategia de dos stents, han remplazado casi por completo la técnica del estándar Crush, pueden ser aplicadas a cualquier bifurcación, generan una cobertura completa del ostium de la SB y permite la realización del KB final con cierta facilidad. Recientes reportes han demostrado que el doble KB crush (DK-crush) comparado con el Culotte se asoció a mejores resultados clínicos⁽¹⁹⁾. El mismo autor reporta en un estudio randomizado que esta técnica en un grupo experimentado logra buenos resultados en comparación a stent provisional en el tratamiento de la bifurcación de tronco distal.(21) .

Brevemente la técnica se explica de la siguiente forma: Se implanta el stent de la SB, que será aplastado por un balón en la MB, posteriormente cruzado con la guía y dilatado con un balón no complaciente a alta presión (>16 atm), seguido por el primer KB. Para continuar, se implanta otro stent en la MB, que requiere ser cruzado con una guía por segunda vez, predilatado nuevamente con un balón no complaciente a alta presión (>16 atm) y KB final.

—

Recomendación

- La técnica del T Stent es recomendada cuando el ángulo B es cercano a los 90° , el TAP deberá ser considerado cuando el ángulo B esta entre los 70° y 90° , las técnicas de Culotte, DK Crush se recomienda para ángulos menores de 70° ⁽²⁰⁾.

Figura 4: Algoritmo del tipo de técnica a emplear

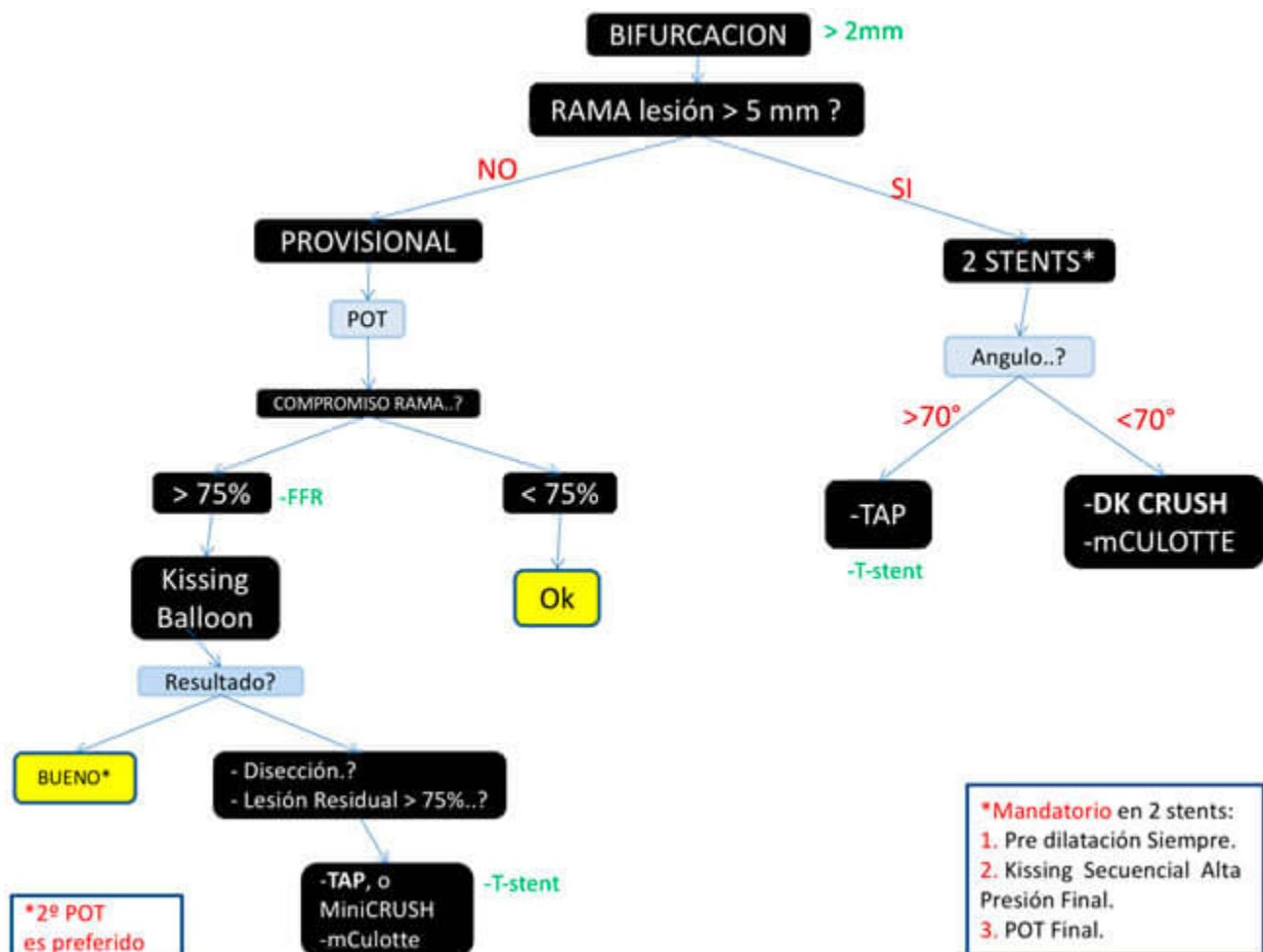


Figura 6. Algoritmo resumido para el tratamiento de las bifurcaciones coronarias.

Bibliografía

1. Patel Y, Depta JP, Novak E, Yeung M, Lavine K, Banerjee S, et al. Long-term outcomes with use of intravascular ultrasound for the treatment of coronary bifurcation lesions. The American journal of cardiology. 2012 Apr 1;109(7):960-5. PubMed PMID: 22296739. Epub 2012/02/03. eng.
2. Latib A, Colombo A. Bifurcation disease: what do we know, what should we do? JACC Cardiovascular interventions. 2008 Jun;1(3):218-26. PubMed PMID: 19463303. Epub 2009/05/26. eng.
3. Medina A, Suarez de Lezo J, Pan M. [A new classification of coronary bifurcation lesions]. Revista espanola de cardiologia. 2006 Feb;59(2):183. PubMed PMID: 16540043. Epub 2006/03/17. Una clasificacion simple de las lesiones coronarias en bifurcacion. spa.
4. Louvard Y, Thomas M, Dzavik V, Hildick-Smith D, Galassi AR, Pan M, et al. Classification of coronary artery bifurcation lesions and treatments: time for a consensus! Catheterization and cardiovascular interventions : official journal of the Society for Cardiac Angiography & Interventions. 2008 Feb 1;71(2):175-83. PubMed PMID: 17985377. Epub 2007/11/07. eng.
5. Choy JS, Kassab GS. Scaling of myocardial mass to flow and morphometry of coronary arteries. Journal of applied physiology (Bethesda, Md : 1985). 2008 May;104(5):1281-6. PubMed PMID: 18323461. Pubmed Central PMCID: PMC2629558. Epub 2008/03/08. eng.
6. Murray CD. THE PHYSIOLOGICAL PRINCIPLE OF MINIMUM WORK APPLIED TO THE ANGLE OF BRANCHING OF ARTERIES. The Journal of general physiology. 1926 Jul 20;9(6):835-41. PubMed PMID: 19872299. Pubmed Central PMCID: PMC2140901. Epub 1926/07/20. eng.

7. Finet G, Gilard M, Perrenot B, Rioufol G, Motreff P, Gavit L, et al. Fractal geometry of arterial coronary bifurcations: a quantitative coronary angiography and intravascular ultrasound analysis. *EuroIntervention : journal of EuroPCR in collaboration with the Working Group on Interventional Cardiology of the European Society of Cardiology*. 2008 Jan;3(4):490-8. PubMed PMID: 19736093. Epub 2008/01/01. eng.
8. Huo Y, Finet G, Lefevre T, Louvard Y, Moussa I, Kassab GS. Optimal diameter of diseased bifurcation segment: a practical rule for percutaneous coronary intervention. *EuroIntervention : journal of EuroPCR in collaboration with the Working Group on Interventional Cardiology of the European Society of Cardiology*. 2012 Mar;7(11):1310-6. PubMed PMID: 22433194. Epub 2012/03/22. eng.
9. Lefevre T, Morice MC, Sengottuvel G, Kokis A, Monchi M, Dumas P, et al. Influence of technical strategies on the outcome of coronary bifurcation stenting. *EuroIntervention : journal of EuroPCR in collaboration with the Working Group on Interventional Cardiology of the European Society of Cardiology*. 2005 May;1(1):31-7. PubMed PMID: 19758873. Epub 2005/05/01. eng.
10. Lassen JF, Holm NR, Stankovic G, Lefevre T, Chieffo A, Hildick-Smith D, et al. Percutaneous coronary intervention for coronary bifurcation disease: consensus from the first 10 years of the European Bifurcation Club meetings. *EuroIntervention : journal of EuroPCR in collaboration with the Working Group on Interventional Cardiology of the European Society of Cardiology*. 2014 Sep;10(5):545-60. PubMed PMID: 25256198. Epub 2014/09/27. eng.
11. Steigen TK, Maeng M, Wiseth R, Erglis A, Kumsars I, Narbutė I, et al. Randomized study on simple versus complex stenting of coronary artery bifurcation lesions: the Nordic bifurcation study. *Circulation*. 2006 Oct 31;114(18):1955-61. PubMed PMID: 17060387. Epub 2006/10/25. eng.
12. Maeng M, Holm NR, Erglis A, Kumsars I, Niemela M, Kervinen K, et al. Long-term results after simple versus complex stenting of coronary artery bifurcation lesions: Nordic Bifurcation Study 5-year follow-up results. *Journal of the American College of Cardiology*. 2013 Jul 2;62(1):30-4. PubMed PMID: 23644088. Epub 2013/05/07. eng.
13. Chen SL, Santoso T, Zhang JJ, Ye F, Xu YW, Fu Q, et al. A randomized clinical study comparing double kissing crush with provisional stenting for treatment of coronary bifurcation lesions: results from the DKCRUSH-II (Double Kissing Crush versus Provisional Stenting Technique for Treatment of Coronary Bifurcation Lesions) trial. *Journal of the American College of Cardiology*. 2011 Feb 22;57(8):914-20. PubMed PMID: 21329837. Epub 2011/02/19. eng.
14. Darremont O, Leymarie JL, Lefevre T, Albiero R, Mortier P, Louvard Y. Technical aspects of the provisional side branch stenting strategy. *EuroIntervention : journal of EuroPCR in collaboration with the Working Group on Interventional Cardiology of the European Society of Cardiology*. 2015;11 Suppl V:V86-90. PubMed PMID: 25983180. Epub 2015/05/20. eng.
15. Kawamoto H, Ruparelia N, Tanaka A, Chieffo A, Latib A, Colombo A. Bioresorbable Scaffolds for the Management of Coronary Bifurcation Lesions. *JACC Cardiovascular interventions*. 2016 May 23;9(10):989-1000. PubMed PMID: 27198679. Epub 2016/05/21. eng.
16. Colombo A, Bramucci E, Sacca S, Violini R, Lettieri C, Zanini R, et al. Randomized study of the crush technique versus provisional side-branch stenting in true coronary bifurcations: the CACTUS (Coronary Bifurcations: Application of the Crushing Technique Using Sirolimus-Eluting Stents) Study. *Circulation*. 2009 Jan 6;119(1):71-8. PubMed PMID: 19103990. Epub 2008/12/24. eng.
17. Lassen JF, Holm NR, Banning A, Burzotta F, Lefevre T, Chieffo A, et al. Percutaneous coronary intervention for coronary bifurcation disease: 11th consensus document from the European Bifurcation Club. *EuroIntervention : journal of EuroPCR in collaboration with the Working Group on Interventional Cardiology of the European Society of Cardiology*. 2016 May 17;12(1):38-46. PubMed PMID: 27173860. Epub 2016/05/14. eng.
18. Burzotta F, Gwon HC, Hahn JY, Romagnoli E, Choi JH, Trani C, et al. Modified T-stenting with intentional protrusion of the side-branch stent within the main vessel stent to ensure ostial coverage and facilitate final kissing balloon: the T-stenting and small protrusion technique (TAP-stenting).

Report of bench testing and first clinical Italian-Korean two-centre experience. *Catheterization and cardiovascular interventions* : official journal of the Society for Cardiac Angiography & Interventions. 2007 Jul 1;70(1):75-82. PubMed PMID: 17585382. Epub 2007/06/23. eng.

19. Chen SL, Xu B, Han YL, Sheiban I, Zhang JJ, Ye F, et al. Comparison of double kissing crush versus Culotte stenting for unprotected distal left main bifurcation lesions: results from a multicenter, randomized, prospective DKCRUSH-III study. *Journal of the American College of Cardiology*. 2013 Apr 9;61(14):1482-8. PubMed PMID: 23490040. Epub 2013/03/16. eng.
20. Stankovic G, Darremont O, Ferenc M, Hildick-Smith D, Louvard Y, Albiero R, et al. Percutaneous coronary intervention for bifurcation lesions: 2008 consensus document from the fourth meeting of the European Bifurcation Club. *EuroIntervention* : journal of EuroPCR in collaboration with the Working Group on Interventional Cardiology of the European Society of Cardiology. 2009 May;5(1):39-49. PubMed PMID: 19577982. Epub 2009/07/07. eng.
21. Shao-Liang Chen, Jue-Jie Zhang, Yaling Han, Jing Kan, Lianglong Chen, Chunguang Qiu, Tiemin Jiang, Ling Tao, Zhanquan Li, Guanchang Cheng, Lianqun Cui, Martin B. Leon, Gregg W. Stone et al. Double Kissing Crush Versus Provisional Stenting for Left Main Distal Bifurcation Lesion DKCRUSH-V Randomized Trial. *J Am Coll Cardiol*. 2017 Nov 28;70(21):2605-2617.