Caso Clinico

# Estenosis severa de conducto de Sano tratado con implante de stent durante soporte circulatorio en ECMO



**Dr. Francisco Garay G.**
Cardiólogo Intervencionista Pediátrico Profesor Asociado de Pediatría Pontificia Universidad Católica de Chile Santiago de Chile
Chile

Lactante menor, sexo femenino de 4 meses de edad con diagnóstico prenatal de síndrome de hipoplasia de ventrículo izquierdo por atresia mitral, atresia aórtica y aorta ascendente diminuta (<2 mm de diámetro). Ella fue sometida durante el período neonatal a una operación de Norwood con conducto de Sano de 5 mm de diámetro y dada de alta a su domicilio a los 21 días postoperatorios. Un mes antes de su ingreso presenta dos hospitalizaciones debido a cianosis e hipoxemia, los cuales fueron interpretados como cuadros respiratorios de etiología probablemente viral. Se traslada a nuestro centro luego de ser hospitalizada por hipoxemia severa (Saturación de oxígeno 60%). Ingresa conectada a ventilación mecánica invasiva con parámetros moderadamente elevados y con hipoxemia grave. Requiere de ventilación mecánica invasiva con fracción inspirada de oxígeno de 100% y apoyo con drogas vasoactivas en dosis altas (epinefrina 0,2 mcg/Kg/min y norepinefrina 0,2 mcg/Kg/min) para lograr una saturación arterial de oxigeno sobre 60% y una presión parcial de oxígeno mayor a 20 mmHg. Evoluciona en regulares condiciones generales, presentando episodios de bradicardia hasta la asistolia secundarios a la hipoxemia severa. Su ecocardiograma de ingreso demuestra una estenosis severa del extremo proximal del conducto de Sano, con diámetro no mayor a 1.3 mm, y gradiente sistólica máxima de 80 mmHg.

Se decide realizar cateterismo cardíaco de urgencia para implantar un stent en la unión entre el ventrículo derecho y el conducto de Sano, pero,  debido a la gravedad de la paciente requiriendo dosis elevadas de drogas vasoactivas para mantener presiones sistólicas elevadas y así lograr un flujo pulmonar aceptable, se decide realizar el procedimiento con la paciente en ECMO venoarterial. Se traslada a nuestro servicio de Hemodinamia donde se canula a ECMO periférico con cánulas 14 Fr en vena yugular interna derecha y 10 Fr en arteria carótida común derecha. El resto del procedimiento hemodinámico se realiza con un 80% de bypass. El registro de presiones basal muestra una presión media de aurícula derecha 6 mmHg, ventrículo derecho 66/10 mmHg y arterias pulmonares12/10 (11) mmHg. No había gradiente de presión entre en ventrículo derecho y la neoaorta. Angiográficamente, se identifica una estenosis compleja del conducto de Sano con un diámetro a nivel de la anastomosis proximal del conducto de 1.5 mm asociada a una estenosis severa a nivel de la anastomosis distal del conducto y el origen de la arteria pulmonar derecha con diámetros de 1 a 1.5 mm (figuras 1 y 2). Se realiza angioplastía con balón Armada, de 6 mm de diámetro por 2 cm de largo de la arteria pulmonar derecha y anastomosis distal del conducto de Sano (figura 2). Posteriormente se implanta stent Palmaz Blue, de 5 mm de diámetro por 18 mm de longitud en el extremo proximal del conducto (figura 3). Posterior a las intervenciones hubo mejoría significativa de la oxigenación y aumento de la pulsatilidad de la presión en las arterias pulmonares (arteria pulmonar derecha: 20/11 mmHg con media 16 mmHg). Se logra suspender la Norepinefrina, retirar del ECMO-VA en la sala de Hemodinamia y se traslada posteriormente a la Unidad de Paciente Crítico Cardiovascular de nuestra institución. Su evolución posterior al procedimiento fue favorable, suspendiendo drogas vasoactivas a las 7 horas, retirándose de ventilación mecánica invasiva y extubándose a las 24 horas y siendo dada de alta 3 días después.

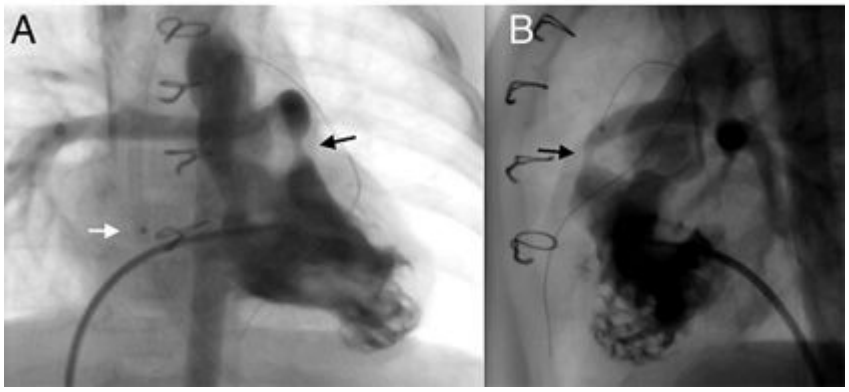

Figura 1. Ventriculografía derecha en proyección AP (A) y lateral (B), la flecha negra indica la estenosis severa en el extremo proximal de conducto de Sano de 1,5 mm desde la pared anterior del ventrículo derecho. La flecha blanca indica la marca radiopaca del extremo distal de la cánula venosa del ECMO.

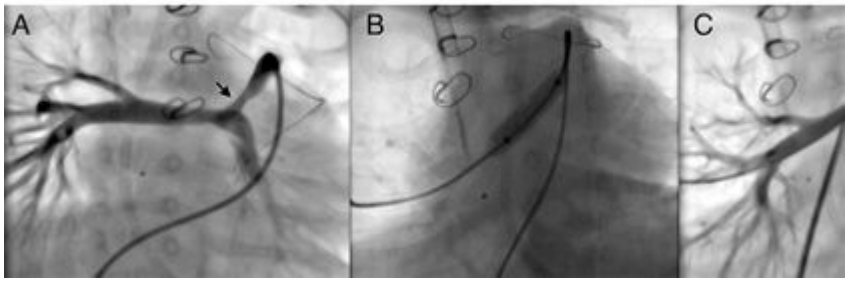

Figura 2. Angiografía selectiva en el conducto de Sano en proyección caudal que demuestra una zona de estenosis severa en el extremo distal del conducto de 1,4 mm asociado a estenosis del origen de la rama derecha de 2,8 mm (A). Imagen fluoroscópica durante angioplastia con catéter balón Armada® 6 mm x 2 cm (B) y resultado angiográfico final (C).

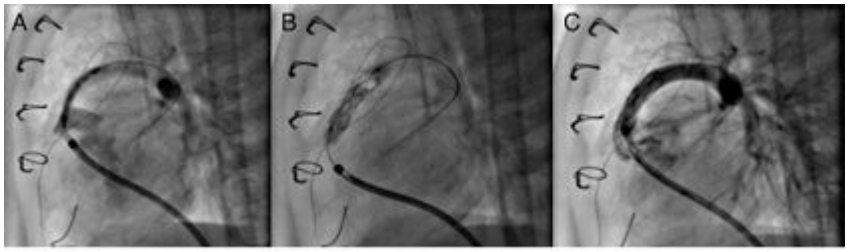

Figura 3. Imágenes durante el procedimiento mostrando el posicionamiento del stent Palmaz Blue® de 6 x 18 mm en el extremo proximal del conducto de Sano A), el despliegue del stent durante la insuflación del catéter balón (B) y el resultado angiográfico final favorable (C).

## Comentario

El caso clínico que se presenta es un ejemplo de un procedimiento intervencionista realizado en un recién nacido en el post operatorio de una cardiocirugía compleja y con una lesión residual significativa. La intervención realizada puede ser hemodinámicamente mal tolerada por lo cual se ha decidido realizar con apoyo de una asistencia circulatoria con ECMO (extra corporeal membrane oxygenation). La incorporación de ECMO como recurso terapéutico para los pacientes cardiópatas en su estabilización pre o post operatoria ha conducido a nuevos escenarios clínicos. Uno de estos escenarios es la necesidad de mover a estos pacientes al laboratorio de hemodinamia y la realización de procedimientos intervencionistas durante la asistencia circulatoria en ECMO.

La realización de cateterismos cardiacos en pacientes conectados a ECMO implica una preparación, organización y logística particular debido a la inestabilidad de este tipo de pacientes y a la complejidad de los traslados. A pesar de lo anterior, la experiencia publicada ha demostrado que es posible realizar estos procedimientos en forma segura [1, 2]. Adicionalmente, se ha demostrado que las intervenciones realizadas precozmente en cardiópatas operados estando ECMO se traducen en mejor pronóstico y sobrevida al alta [3 -5].

La institución de ECMO como medida de estabilización previo a un cateterismo intervencional es una opción para la realización de un procedimiento en condiciones de mayor seguridad, como se hizo en el caso que aquí presentamos, realizando angioplastia con stent en un conducto de Sano severamente estenótico, convirtiendo así una situación clínica inestable en una situación controlada.

La estenosis de un conducto de Sano en pacientes posterior a cirugía de Norwood es una complicación conocida que se ha reportado entre el 16% y el 24% de los pacientes [6 - 8]. Se ha reportado sobre la posibilidad de corregir esta lesión utilizando angioplastia con stent en el conducto de Sano, lo que suele resultar en una alta tasa de éxito con mejoría de la saturación de oxígeno de estos pacientes [9,10]. En el caso aquí reportado, la angioplastia resultó exitosa con mejoría de todos los parametros. Este es un procedimiento altamente efectivo que usualmente se realiza en recién nacidos significativamente hipoxémicos. La estabilidad de estos pacientes y la seguridad del procedimiento se puede mejorar al conectarlos a ECMO constituyendo esto una estrategia razonable y segura para este particular tipo de pacientes [10,11].

## Referencias Bibliográficas


1. Boscamp NS, Turner ME, Crystal M, Anderson B, Vincent JA, Torres AJ. Cardiac Catheterization in Pediatric Patients Supported by Extracorporeal Membrane Oxygenation: A 15-Year Experience. Pediatr Cardiol. 2017; 38(2):332-337.
2. Panda BR, Alphonso N, Govindasamy M, Anderson B, Stocker C, Karl TR. Cardiac catheter procedures during extracorporeal life support: a risk-benefit analysis. World J Pediatr Congenit Heart Surg. 2014; 5(1):31-7.
3. Abraham BP, Gilliam E, Kim DW, Wolf MJ, Vincent RN, Petit CJ. Early catheterization after initiation of extracorporeal membrane oxygenation support in children is associated with improved survival. Catheter Cardiovasc Interv. 2016; 88(4):592-599.
4. Burke CR, Chan T, Rubio AE, McMullan DM. Early Cardiac Catheterization Leads to Shortened Pediatric Extracorporeal Membrane Oxygenation Run Duration. J Interv Cardiol. 2017; 30(2):170-176.
5. Kato A, Lo Rito M, Lee KJ, Haller C, Guerguerian AM, Sivarajan VB, Honjo O. Impacts of early cardiac catheterization for children with congenital heart disease supported by extracorporeal membrane oxygenation. Catheter Cardiovasc Interv. 2017; 89(5):898-905.
6. Nigro JJ, Bart RD, Derby CD, Sklansky MS, Starnes VA. Proximal conduit obstruction after Sano modified Norwood procedure. Ann Thorac Surg. 2005; 80(5):1924-8.
7. Gray RG, Minich LL, Weng HY, Heywood MC, Burch PT, Cowley CG. Effect of endovascular stenting of right ventricle to pulmonary artery conduit stenosis in infants with hypoplastic left heart syndrome on stage II outcomes. Am J Cardiol. 2012;110(1):118-23.
8. Münsterer A, Kasnar-Samprec J, Hörer J, Cleuziou J, Eicken A, Malcic I, Lange R, Schreiber

C. Treatment of right ventricle to pulmonary artery conduit stenosis in infants with hypoplastic left heart syndrome. Eur J Cardiothorac Surg. 2013; 44(3):468-71

9. Dähnert I, Riede FT, Razek V, Weidenbach M, Rastan A, Walther T, Kostelka M. Catheter interventional treatment of Sano shunt obstruction in patients following modified Norwood palliation for hypoplastic left heart syndrome. Clin Res Cardiol. 2007; 96(10):719-22.
10. Muyskens S, Nicolas R, Foerster S, Balzer D. Endovascular stent placement for right ventricle to pulmonary artery conduit stenosis in the Norwood with Sano modification. Congenit Heart Dis. 2008;3(3):185-90.
11. Gulgun M, Slack M. Stent Placement in a Neonate with Sano Modification of the Norwood using Semi-Elective Extracorporeal Membrane Oxygenation. Arq Bras Cardiol. 2016; 107(6):600-604.

Conflicto de interés: Ninguno