

# Implante de MitraClip en paciente con anuloplastia mitral fallida previa



**Dr. Fabián Julca**

Hospital Clínico Universitario de Valladolid, España

España, Valladolid

Paciente de 70 años de edad, sexo masculino con antecedentes de cardiopatía isquémica revascularizada quirúrgicamente en noviembre del 2018: injerto arteria mamaria izquierda a arteria descendente anterior y derivación safena a arteria interventricular y obtusa marginal e implante de anillo mitral por insuficiencia mitral severa; cursó como complicación post-operatoria con síndrome de bajo gasto cardiaco y fibrilación auricular revertida farmacológicamente.

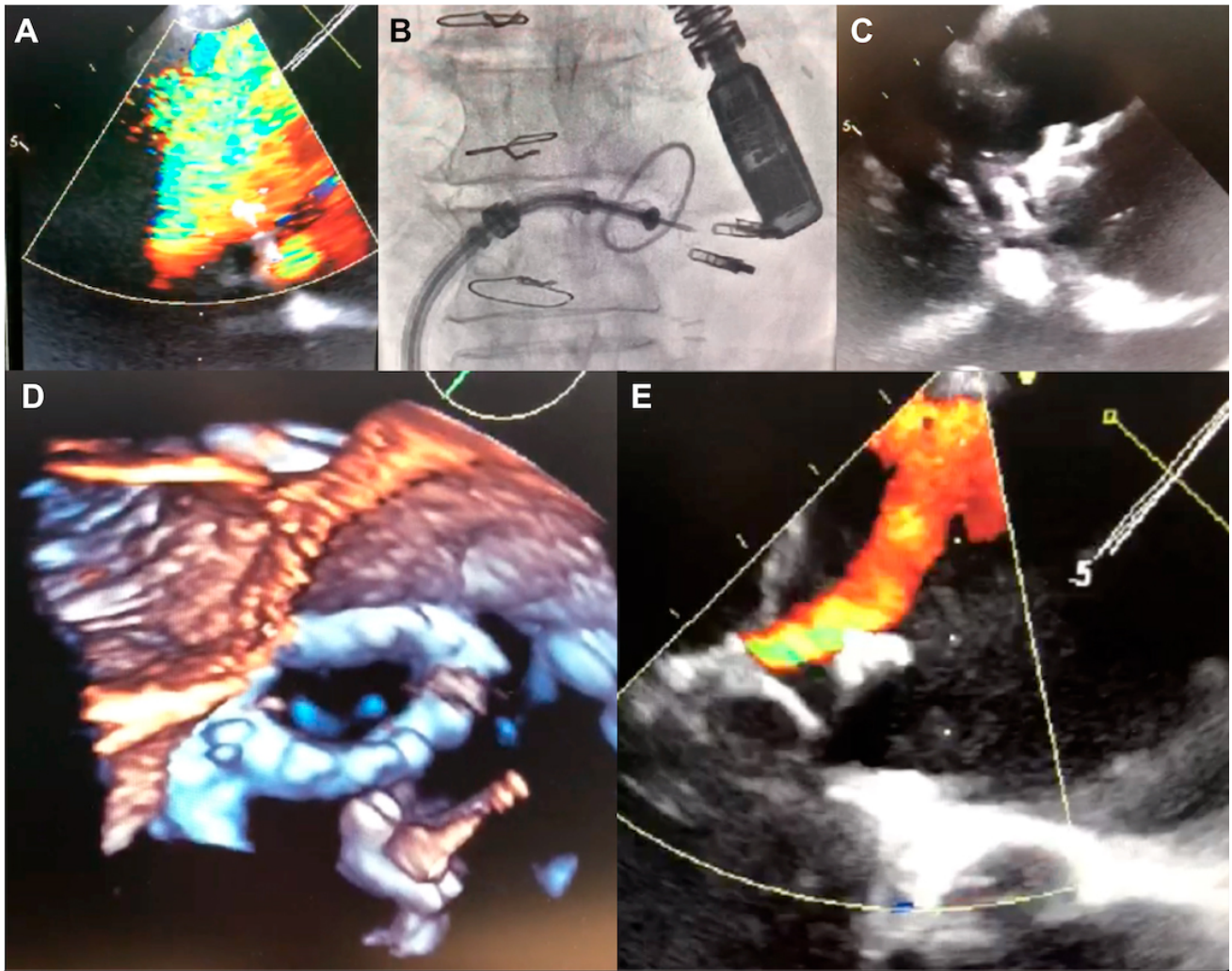
En el control ecocardiográfico al alta, la fracción de eyección ventricular izquierda (FEVI) era del 35% y no presentaba insuficiencia mitral. A los tres meses, el paciente reingresó por insuficiencia cardiaca agudamente descompensada, que pudo ser estabilizada.

Se realizó ecocardiograma transesofágico que demostró una insuficiencia mitral severa por desinserción del anillo mitral recientemente implantado (Figura 1, panel A) descartando endocarditis infecciosa y otras complicaciones; tras decisión de no reintervención por el alto riesgo, fue dado de alta pero con persistencia de disnea NYHA II-III.

En los meses siguientes presentó empeoramiento progresivo pese al tratamiento médico con furosemida 160 mg/día, espironolactona 50 mg, bisoprolol 2.5 mg/día, enalapril 5 mg/día y acenocumarol. Finalmente, a las pocas semanas precisó un nuevo ingreso por disnea en clase NYHA IV, con presión arterial 107/69 mmHg, frecuencia cardiaca de 74 lpm en ritmo sinusal con QRS estrecho, SpO2 98 % (FiO2 21%), crepitantes basales bilaterales, ingurgitación yugular con presión venosa yugular estimada más de 15 cm H2O, reflujo hepatoyugular presente, soplo mitral holosistólico IV/VI irradiado al ápex. Una nueva ecocardiografía confirmó la insuficiencia mitral severa por desinserción de anillo mitral y FEVI 30%.

Se tomó la decisión de implante de MitraClip™ pasando con el sistema de liberación entre el anillo quirúrgico y el anillo nativo (Figura 1, paneles B – angiografía –, C – ecocardiograma 2D – y D – ecocardiograma 3D).

Figura 1



El resultado final conseguido tras el implante de dos clips fue de insuficiencia mitral ligera (ver Vídeo Suplementario 1). El paciente pudo ser dado de alta 5 días después con importante mejoría funcional y continúa en clase funcional NYHA II en el seguimiento.

El empleo de MitraClip™ ha demostrado aportar importantes beneficios pronósticos a nuestros pacientes 1, sin embargo, algunos contextos como la anuloplastia quirúrgica fallida se excluyen de los estudios más relevantes y sólo existen publicaciones anecdóticas 2. El presente caso demuestra que el sistema MitraClip™ puede ser seguro y eficaz también en este contexto si se realiza con el apoyo de operadores expertos y bajo un guiado ecocardiográfico excelente.

## Referencias Bibliográficas

1. Stone GW, Lindenfield JA, Abraham WT, et al. Transcatheter mitral-valve repair in patients with heart failure. *N Engl J Med* 2018; 379:2307-2318.

2. *Estévez-Loureiro R1, Arzamendi D2, Carrasco-Chinchilla F3, et al. Usefulness of MitraClip for the Treatment of Mitral Regurgitation Secondary to Failed Surgical Annuloplasty. Rev Esp Cardiol (Engl Ed). 2016;69:446-448.*

Conflictos de interés: Ninguno.