

Isquemia crónica sin opciones de revascularización: Salvamento de Extremidad vía Arterialización Venosa Plantar



Dr. Jorge Miranda

Baylor College of Medicine Houston, Tx
Estados Unidos.

La prevalencia de isquemia crónica periférica ha incrementado en parte por el aumento en el número de pacientes con enfermedad renal crónica/enfermedad renal terminal y diabetes mellitus tipo 2 (DM2). La distribución anatómica de la enfermedad ha cambiado de ser proximal y en arterias de gran calibre, a ser más distal y en arterias de pequeño calibre. Este fenómeno es, en su esencia, una combinación del efecto de neuropatía profunda en arterias tibioperoneas y el desarrollo de un estado que promueve la calcificación, llevando a daño endotelial e inflamación crónica. A la fecha, aproximadamente 15% de los pacientes con isquemia crónica periférica se presentan sin posibilidades de revascularización, lo cual es conocido como isquemia crónica sin opciones.

Actualmente, no existe una definición adecuada para este término, pero este grupo de pacientes carece de un segmento apropiado para *bypass*, tiene opciones inadecuadas para revascularización, o sufre de comorbilidades que lo hacen un mal candidato para cirugía.

El angiograma típico para un paciente con isquemia crónica sin opciones es mostrado en la Figura 1. Los criterios de enfermedad de grandes arterias (EGA) y enfermedad de pequeñas arterias (EPA) propuestos por Ferraresi et al son un intento de estratificar la enfermedad de la vasculatura pedia, basado en imágenes angiográficas. EPA se correlaciona con el grado de calcificación arterial media y se correlaciona además con las tasas de salvamento de extremidad y reintervención. Debido a la severidad de enfermedad arterial periférica en estos pacientes, un método conocido como arterialización venosa ha sido propuesto.

La arterialización venosa es una técnica que fue establecida a principios de los años 1900s, pero ha ganado popularidad en la época contemporánea del cuidado de pacientes con isquemia crónica sin opciones. Los datos históricos de cirugía abierta demuestran resultados heterogéneos, llevando a la adopción errónea de la técnica. Lengua et al demostró en 1993 que una anastomosis más distal, asociada a lisis de valvas de salida de la vena marginal media, estaba asociado a mejores tasas de salvamento de extremidad. Aparte de casos seriados, no existe ningún ensayo clínico con asignación aleatoria, sin embargo, un meta-análisis con un total de 228 pacientes demostró que a un año, el 71% de pacientes tenía preservación del miembro índice.

Debido a la existencia de un sistema venoso superficial y uno profundo, existen dos métodos diferentes de arterialización venosa. En la arterialización venosa superficial, la vena safena mayor es expuesta debajo del nivel de la rodilla y la anastomosis se realiza a un vaso con afluencia adecuada (una versión

modificada de un *bypass* en-sitio). Luego, se hace una valvulectomía. Finalmente, las ramas perforantes grandes deben ser identificadas por medio de ultrasonido y ser ligadas quirúrgicamente o colocar *coils* como segunda etapa del procedimiento.

En nuestra opinión, es mejor realizar la arterialización venosa profunda por medio de terapia endovascular. Esta técnica ha demostrado tener resultados efectivos, especialmente cuando tecnología como el dispositivo Limflow está disponible. En resumen, se obtiene acceso percutáneo anterógrado en la femoral común. De igual manera, se obtiene acceso retrógrado mediante la vena plantar lateral, seguido de la colocación de un catéter 4F. Una vez que se determina el lugar apropiado para cruzar, se utiliza un sistema de re-entrada para asegurar la guía del lado arterial hacia el venoso, con lo cual se asegura una guía *thru and thru*, y se construye una fístula arteriovenosa utilizando stents cubiertos de politetrafluoroetileno (PTFE). La Figura 2 demuestra el angiograma obtenido al finalizar la arterialización endovascular.

A diferencia de un *bypass* quirúrgico tradicional, el manejo post operatorio de la arterialización venosa es distinto en muchas maneras. Usualmente, estos pacientes sufren de edema del miembro índice, que puede ser manejado de una manera conservadora con elevación del miembro y terapia compresiva. Si el dolor llega a estar fuera de control, los pacientes pueden requerir procedimientos para disminuir el volumen de flujo, o en casos extremos remover el antepié con una amputación transmetatarsiana en guillotina. La reperfusión clínica se manifiesta alrededor de las 6 semanas después del procedimiento, cuando la arterialización ha “madurado” – una manera con la cual describimos la hipótesis de reclutamiento de venas distales y la creación de micro fístulas. Usualmente, en este momento realizamos cirugía reconstructiva del pie, incluyendo amputaciones parciales e implantación de injertos de piel.

La arterialización venosa es un procedimiento que se ha desarrollado a lo largo de los años, pero se ha logrado una mejor comprensión del procedimiento durante tiempos contemporáneos. Con el nivel de conocimiento y tecnología actual, nuestras tasas de salvamento de extremidades han aumentado en pacientes con isquemia crónica periférica “sin opciones”. Actualmente, no existen procedimientos diferentes para este grupo de pacientes. Consideramos que es indispensable realizar investigación adicional para seguir mejorando los resultados de la arterialización venosa.

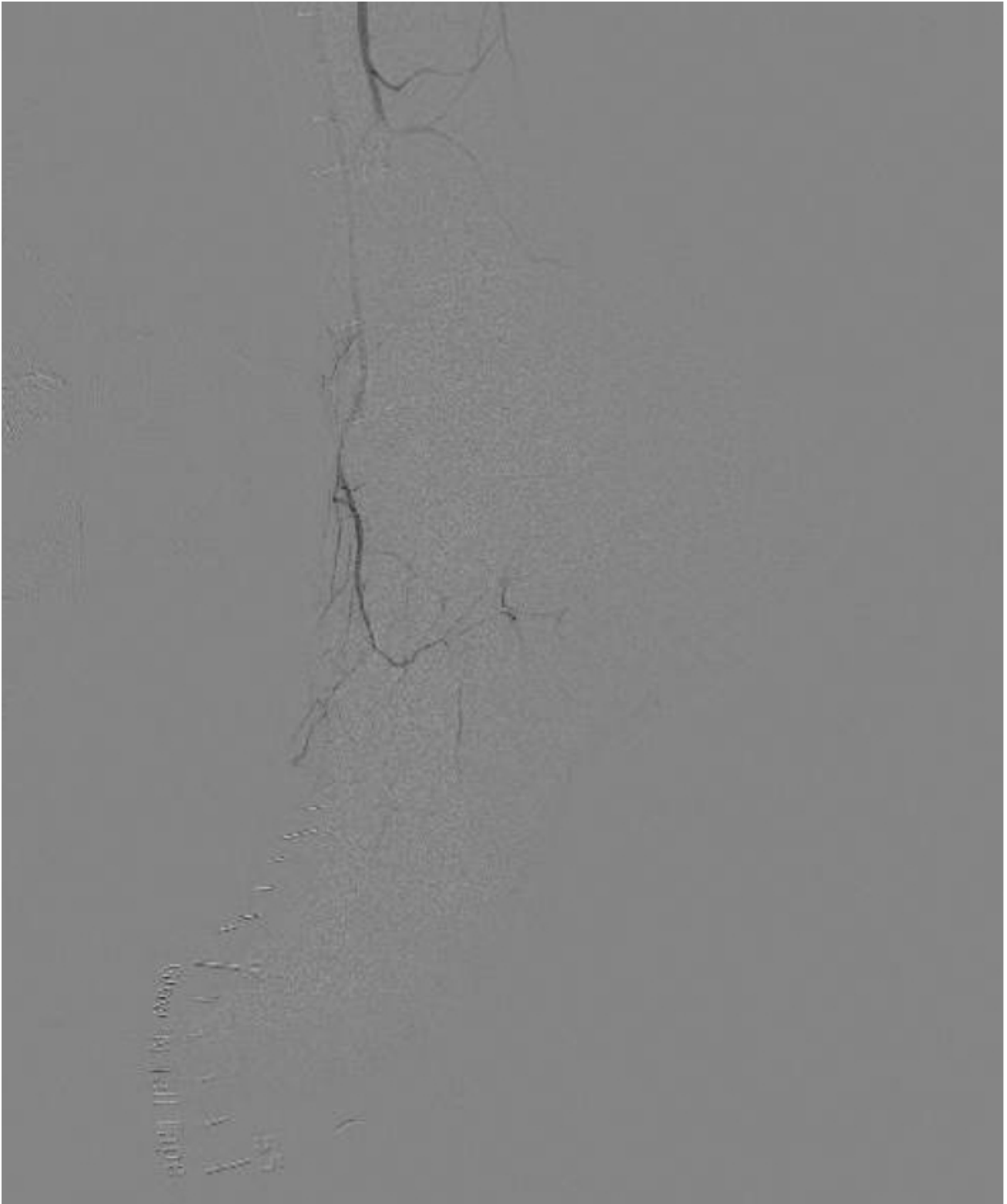


Figura 1: Ejemplo de isquemia crónica "sin opciones".

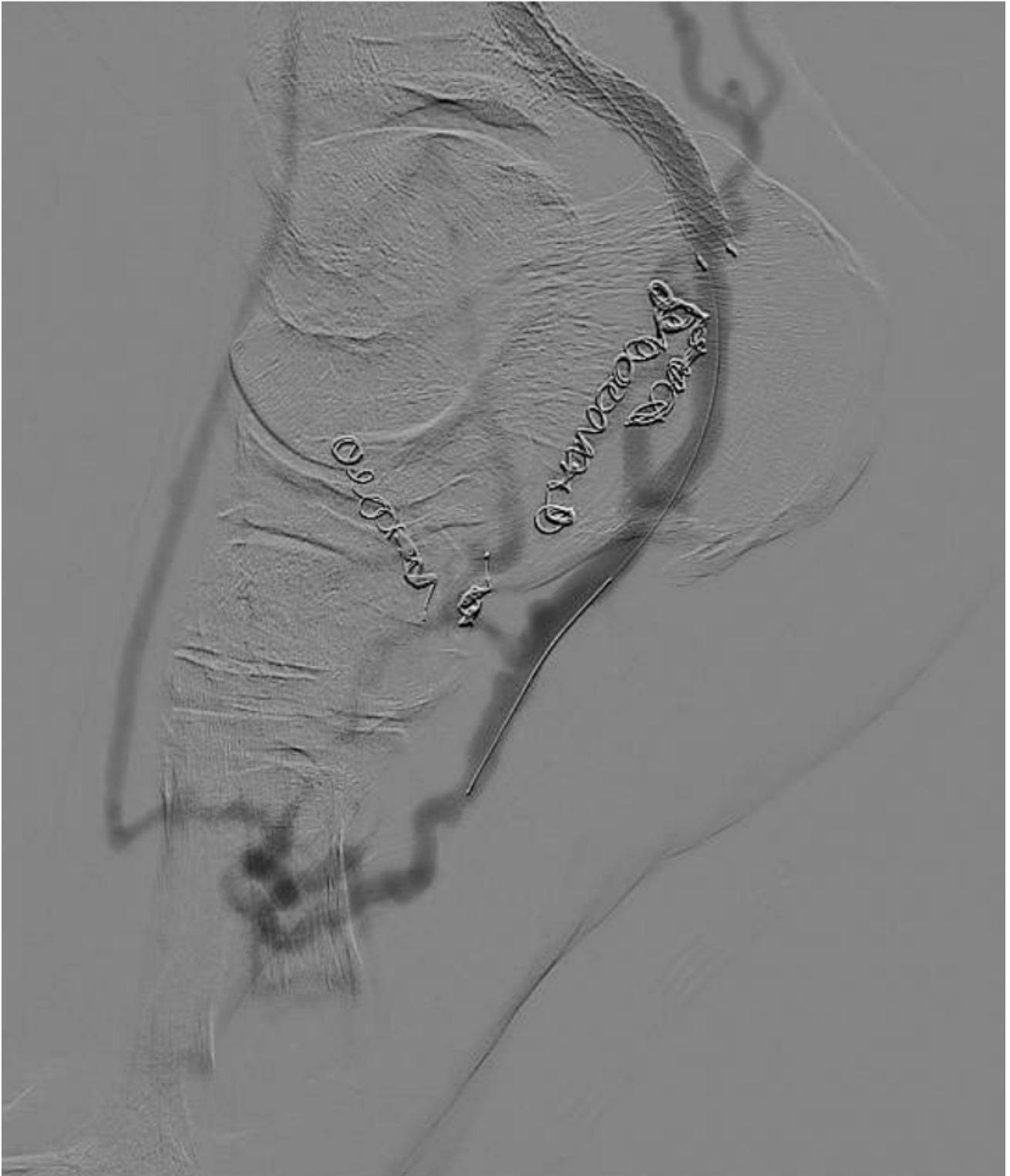


Figura 2: Angiograma final post-arterialización endovascular.

Miranda, Jorge M.D.¹, Elizondo-Adamchik, Héctor M.D., Montero-Baker, Miguel M.D.²

¹ Baylor College of Medicine Houston, Tx, ² University of Texas Health Science Center at San Antonio San Antonio, Tx